

# VistaPosition PSP

Leitfaden





# Inhalt


<b>1</b>	<b>Intraorales Röntgen leicht gemacht</b>	<b>4</b>
<b>2</b>	<b>Die verschiedenen Aufnahmetechniken</b>	<b>5</b>
	1. Paralleltechnik	5
	2. Halbwinkeltechnik	6-7
	3. Bissflügelaufnahme	8
	4. Aufbissaufnahmen	9
<b>3</b>	<b>Haltersysteme für Paralleltechnik im Intraoralen Röntgen</b>	<b>10-11</b>
<b>4</b>	<b>Tipps und Tricks für gelungene Intraoralröntgen Aufnahmen mit VistaPosition PSP</b>	<b>12</b>
	Orthoradiale Ausrichtung des Zentralstrahls	13
	Exzentrische Ausrichtung des Zentralstrahls	14
<b>5</b>	<b>Positionierung der Speicherfolien</b>	<b>16</b>
	Bissflügelaufnahmen	16
<b>6</b>	<b>Oberkiefer</b>	<b>17</b>
	Oberkiefer Seitenzahnaufnahmen	17-16
	Oberkiefer Frontzahnaufnahmen	19
	Oberkiefer Eckzahnaufnahmen	20
<b>7</b>	<b>Unterkiefer</b>	<b>21</b>
	Unterkiefer Seitenzahnaufnahmen	21-22
	Unterkiefer Frontzahnaufnahmen	23
	Unterkiefer Eckzahnaufnahmen	24
<b>8</b>	<b>Sonderfälle</b>	<b>25</b>
	Aufnahmen bei Kofferdam und Endo-Feilen in situ	25
	Aufnahmen im zahnlosen Kiefer	26
	Aufnahmen von Weisheitszähnen	27

## Intraorales Röntgen leicht gemacht

Qualitativ hochwertige Röntgenaufnahmen sind das Ziel einer jeden Zahnarztpraxis. Verschiedene Vorgehensweisen und Aufnahmetechniken führen zu unterschiedlichen Ergebnissen. Welche Techniken sich in der Intraoralen Radiografie bewährt haben, und mit welchen Tipps und Tricks Röntgenaufnahmen einfach und reproduzierbar gelingen, möchten wir in diesem Handbuch beschreiben.

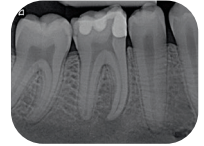
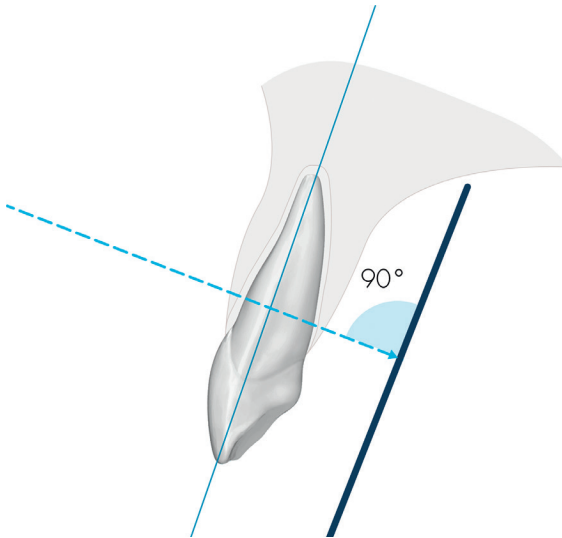
### Das Ziel einer Intraoralen Röntgenaufnahme

Intraorale Aufnahmen dienen der detailgenauen Beurteilung der Zahnkrone und -wurzel, der periapikalen Region und des Parodontiums. Das Ziel ist hierbei, den betreffenden Zahn und mindestens seine beiden Nachbarzähne inkl. Zahnkrone, Wurzelspitze und der knöchernen Struktur vollständig und detailreich in einer hochauflösenden Aufnahme abzubilden. Überlagerungen, Verzerrungen, Verlängerungen oder Verkürzungen der abgebildeten Strukturen sind dabei zu vermeiden.



# Die verschiedenen Aufnahmetechniken

## 1. Paralleltechnik



### Ablauf:

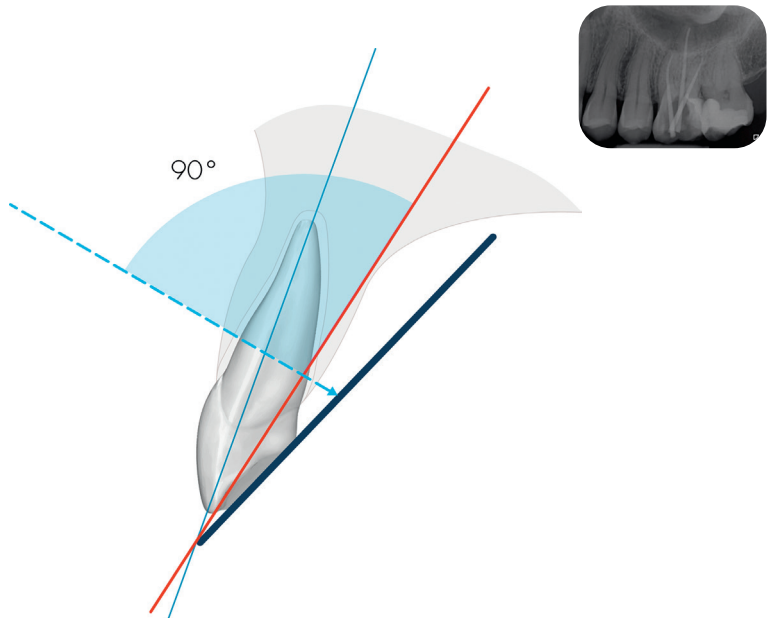
Die Bildebene wird parallel zur Zahnachse ausgerichtet

- Der Zentralstrahl verläuft parallel zur Führungsstange und trifft senkrecht in der Mitte des Bildempfängers auf.
- Verwendung eines Paralleltechnik Haltersystems.

### Vorteile:

- Es wird sichergestellt, dass die gesamte aktive Fläche der Speicherfolie belichtet wird.
- Einfach zu erlernen.
- Da die Speicherfolie nicht mit dem Finger gehalten wird, werden Fehlerquellen minimiert.
- Die Langlebigkeit von Speicherfolien erhöht sich durch den Einsatz eines Haltersystems.
- Reproduzierbarkeit des Bildausschnitts bei regelmäßigen Wiederholungen von Aufnahmen die z. B. zur Dokumentation von Behandlungsverläufen dienen.

## 2. Halbwinkeltechnik (Isometrieregelnach Cieszyński und Dieck)



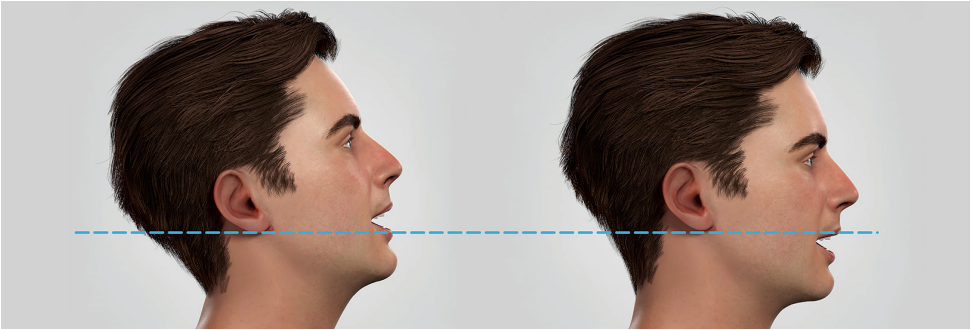
Der Zentralstrahl trifft im  $90^\circ$  Winkel auf die gedachte Ebene der „Winkelhalbierenden“ des Winkels zwischen Zahnachse und Bildebene.

### Ablauf:

- Parallele Ausrichtung der Okklusionsebene des betreffenden Kiefers zum Boden.
- Ausrichtung des Strahlerkopfs gemäß der Gradangabe der aufzunehmenden Region.
- Ausrichtung des Tubus auf die abzubildende Region.


### Eigenschaften:

- Kein Haltersystem notwendig.
- Durch eine mögliche Biegung der Speicherfolie ist mit einer verzerrten Abbildung zu rechnen.
- Verkürzte Darstellung der vestibulären Wurzel im Vergleich zur palatinalen Wurzel im Seitenzahnbereich des Oberkiefers.
- Lernkurve (!)

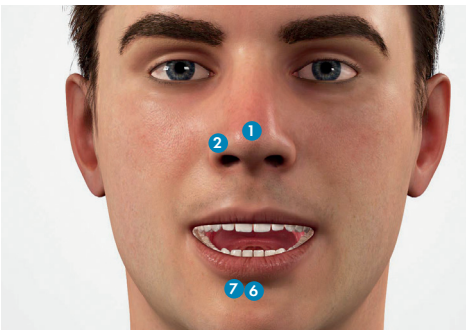


Ausrichtung des Unterkiefers parallel zum Boden für Aufnahmen im Unterkiefer

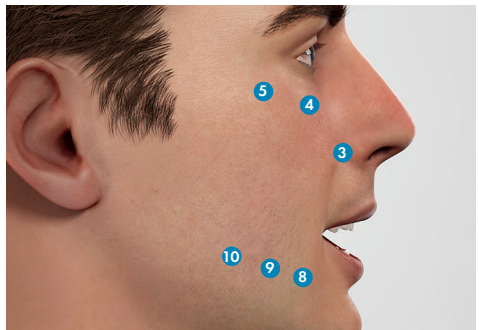
Ausrichtung des Oberkiefers parallel zum Boden für Aufnahmen im Oberkiefer



Justierung des Strahlers



Empfohlene Ausrichtung des Zentralstrahls gemäß der aufzunehmenden Region.



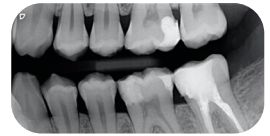
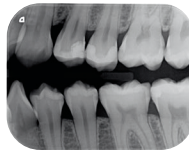
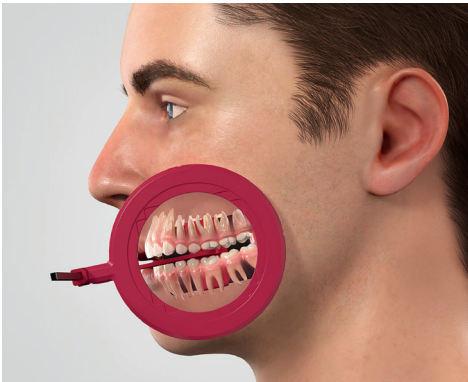### Oberkiefer:

1. Mittlere Frontzähne: Nasenspitze (+55°)
2. Seitlicher Frontzahn: Nasenflügel (+55°)
3. Eckzahn/1. Prämolare: Nasenwinkel (+45°)
4. 2. Prämolare und 1. Molare: Unterhalb der Pupille (+35° bis +45°)
5. 2. und 3. Molare: äußerer Augenwinkel (+45°)

### Unterkiefer:

6. Mittlere und seitliche Frontzähne beidseitig (-20°)
7. Mittlere und seitliche Frontzähne einseitig: (-20°)
8. Eckzahn/1. Prämolare (-10°)
9. 2. Prämolare und 1. Molare (-5° bis -10°)
10. 2. und 3. Molare (-5°)

### 3. Bissflügelaufnahme



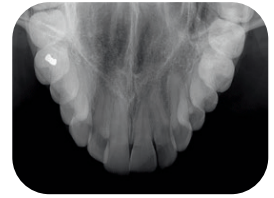
Die Bissflügelaufnahme bildet neben dem Kronenbereich die angrenzenden Zahnhälse und den Verlauf der Knochengrenze des Alveolarkamms ab. Die Wurzelspitzen stehen bei dieser Aufnahmetechnik nicht im Vordergrund. Bissflügelaufnahmen ermöglichen vielfältige Aussagen über den Zustand der Seitenzähne und ihres Zahnhalteapparats ohne den Patienten einer hohen Strahlendosis auszusetzen.

- Kariesdiagnostik
- Parodontologische Diagnostik
- Kontrolle von Füllungsrandern

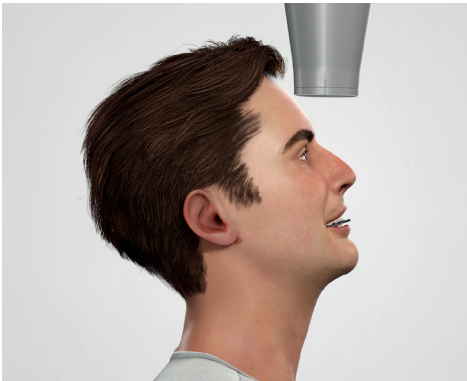

## 4. Aufbiss Aufnahmen

Aufbissaufnahmen werden z. B. zur Abklärung von Speichelsteinen oder zur Lagebestimmung von verlagerten retinierten Zähnen angefertigt. Dazu liegt die Speicherfolie ohne Haltersystem auf der Okklusionsebene des Zahnbogens. Für diesen Einsatz wird die Speicherfolie der Größe 4 empfohlen.



### Aufnahme des Oberkiefers



- Die Speicherfolie der Größe S4 wird mittels Okklusion von Ober- und Unterkiefer fixiert. Hierbei ist die Verwendung eines Aufbisssschutzes sinnvoll.
- Der Zentralstrahl trifft im 70° Winkel durch die Nasenwurzel auf die Speicherfolie.

### Aufnahme des Unterkiefers



- Die Speicherfolie der Größe S4 wird mittels Okklusion von Ober- und Unterkiefer fixiert. Hierbei ist die Verwendung eines Aufbisssschutzes sinnvoll.
- Der Zentralstrahl trifft im 90° Winkel durch den Mundboden senkrecht auf die Speicherfolie.


## Haltersysteme für Paralleltechnik im Intraoralen Röntgen

Um Aufnahmeergebnisse zu erzielen, die frei von Verzerrungen und falschen Proportionen sind, ist es notwendig, die Paralleltechnik anzuwenden.

In diesem Fall wird ein entsprechendes Halter-System benötigt, das die Speicherfolie in einer definierten Position und Winkel zum Röntgenstrahl ausrichtet. VistaPosition PSP von Dürr Dental sorgt für eine korrekte und einfach zu erlernende Positionierung der Speicherfolie in jeder möglichen Region des Patienten-




1 Stück	VistaPosition Führungsstange Anterior Titanium	2130100351
1 Stück	VistaPosition Führungsstange Anterior	2130100427



1 Stück	VistaPosition Führungsstange Posterior Titanium	2130100350
1 Stück	VistaPosition Führungsstange Posterior	2130100426



1 Stück	VistaPosition Führungsstange Bissflügel Titanium	2130100344
1 Stück	VistaPosition Führungsstange Bissflügel	2130100428



1 Stück	VistaPosition Führungsstange Endo Titanium	2130100341
1 Stück	VistaPosition Führungsstange Endo	2130100429



1 Stück	VistaPosition Visiererring Anterior	2130100354
---------	-------------------------------------	------------



1 Stück	VistaPosition Visiererring Posterior	2130100355
---------	--------------------------------------	------------



1 Stück	VistaPosition Visiererring Bissflügel	2130100349
---------	---------------------------------------	------------



1 Stück	VistaPosition Visiererring Endo	2130100343
---------	---------------------------------	------------

mundes. Darüber hinaus fixiert VistaPosition PSP die Speicherfolie zuverlässig und schützt sie gleichzeitig vor zu schnellem Verschleiß.

Die seit Jahren bekannte Farbcodierung vereinfacht den korrekten Zusammenbau des Systems. Der abschließende Kontrollblick durch den Visiering stellt sicher, dass das System korrekt vorbereitet ist.

	4 Stück	VistaPosition PSP Bissplatte Anterior	2130100352
	4 Stück	VistaPosition PSP Bissplatte Posterior	2130100353
	4 Stück	VistaPosition PSP Bissplatte Bissflügel S2 Vertikal	2130100346
	4 Stück	VistaPosition PSP Bissplatte Bissflügel S2 Horizontal	2130100347
	4 Stück	VistaPosition PSP Bissplatte Bissflügel S3	2130100348
	4 Stück	VistaPosition PSP Bissplatte Bissflügel S0/S1	2130100345
	2 Stück	VistaPosition PSP Bissplatte Endo Q2/Q4	2130100342
	2 Stück	VistaPosition PSP Bissplatte Endo Q1/Q3	2130100386

# Tipps und Tricks für gelungene Intraoralröntgen Aufnahmen mit VistaPosition PSP

## Positionierung des Patienten

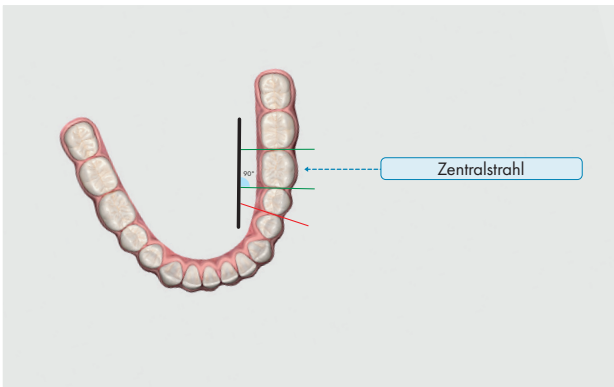
- Sitzend, beide Füße auf dem Boden.
- Kopf an Kopfstütze angelehnt.
- Rücken gerade halten.
- Mund leicht öffnen lassen, um die anatomischen Gegebenheiten zu analysieren und die Größe der Speicherfolie zu bestimmen.
- Größtmögliche Speicherfolie wählen.
- Der Patient hat die Arme ruhig abgelegt und atmet durch die Nase.
- Möglichst Gaumen und Zunge beim Positionieren der Speicherfolie nicht berühren, um den Würgereiz zu minimieren.

## Kommunikation mit dem Patienten während der Positionierung

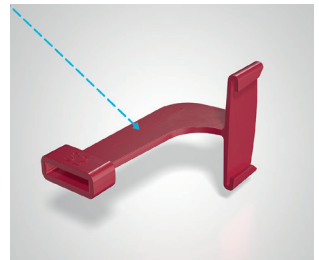

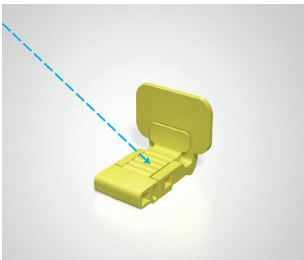
- „Langsam den Mund schließen“ statt „zubeißen“.
- „Ruhig und ausschließlich durch die Nase atmen“.
- Zunge, Wange, etc. lockerlassen.
- Bei Patienten mit Würgereiz hilft es, den Patienten vor der Positionierung mit einer Mundspüllösung (z. B. mit Menthol o. ä.) oder kaltem Wasser spülen zu lassen.
- Akkupressurpunkte an Stirn, Kinn und Nase nutzen, um den Würgereiz zu mindern.
- Ruhiges, souveränes Handeln am Patienten.
- Den Ablauf verständlich erklären.

## Orthoradiale Ausrichtung des Zentralstrahls

Um die Interdentalbereiche möglichst überlagerungsfrei darzustellen, muss der Strahl tangential zur jeweiligen Kontaktfläche ausgerichtet werden. Mit einem Blick von okklusal wird geprüft, wie die Kontaktflächen angeordnet sind. Nach deren Ausrichtung wird der Einstrahlwinkel des Zentralstrahls gewählt.



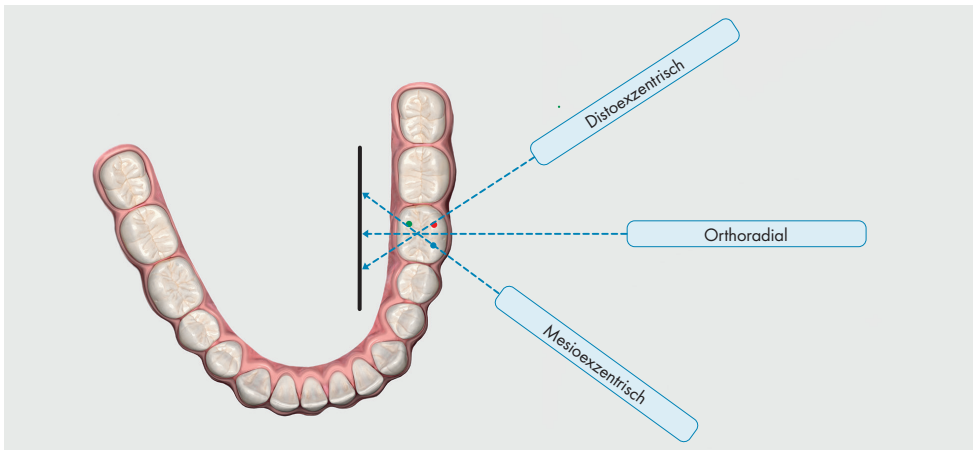
*Orthoradiale Ausrichtung des Zentralstrahls entsprechend der jeweiligen Zwischenräume.*



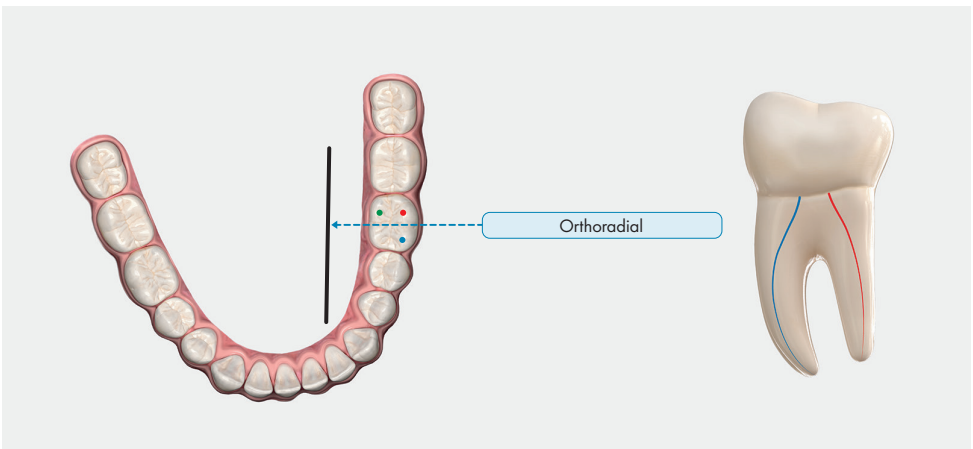
*Die Bissplatten von VistaPosition PSP weisen Orientierungslinien auf, die die Ausrichtung des Halters unterstützen können, indem Sie sie im rechten Winkel zum jeweiligen Interdentalraum ausrichten.*

## Exzentrische Ausrichtung des Zentralstrahls

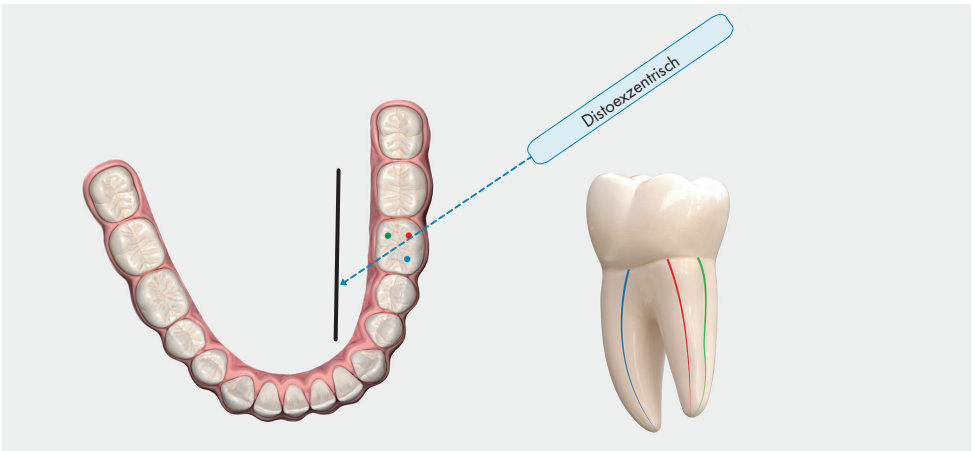
Eine exzentrische Ausrichtung des Zentralstrahls kann dann notwendig werden, wenn die Befundung von Wurzelkanälen im Vordergrund steht. Um den palatinal oder labial gelegenen Wurzelkanal auf der Röntgenaufnahme sichtbar zu machen, wird der Zentralstrahl exzentrisch ausgerichtet. Bei Molaren wird der Zentralstrahl meist distoexzentrisch, bei Prämolaren eher mesioexzentrisch ausgerichtet.



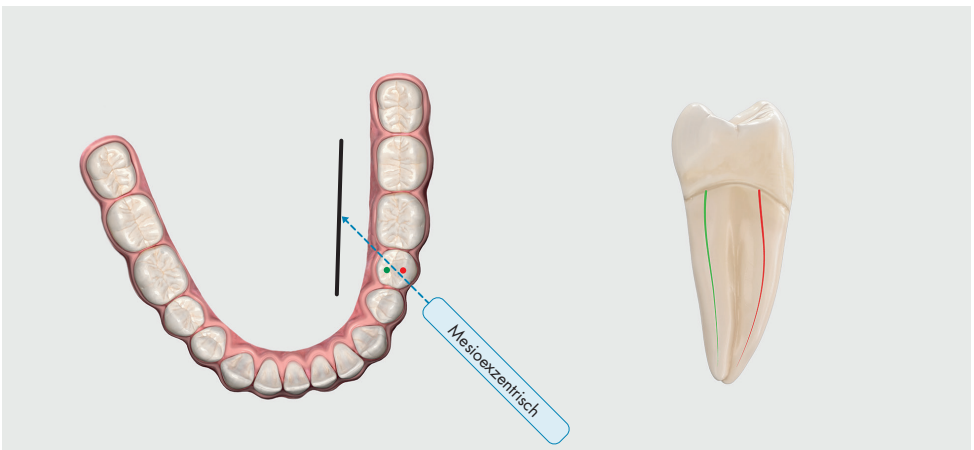
Kanäle werden durch unterschiedliche Einstrahlwinkel unterschiedlich gut dargestellt.



Verdeckter distobukkaler Kanal bei Molaren bei orthoradialer Einstrahlung



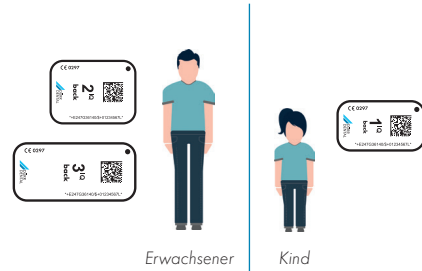
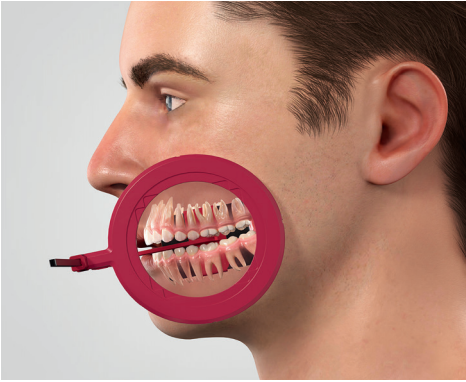Nach mesial verschobene Projektion von Molaren bei distoexzentrischer Einstrahlung



Nach distal verschobene Projektion von Prämolaren bei mesioexzentrischer Einstrahlung

# Positionierung der Speicherfolien

## Bissflügelaufnahmen

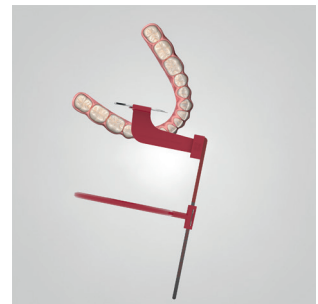


Positionieren Sie die Speicherfolie zwischen Zunge und Zahnbogen der aufzunehmenden Seite und führen Sie die Bissplatte aktiv nach unten, sodass Kontakt zur Okklusion entsteht. Lassen Sie den Patienten langsam schließen.

Schieben Sie den Visierriem an die Wange und positionieren Sie den Röntgentubus parallel zur Führungsstange ausgerichtet, an den Visierriem. Richten Sie zum Schluss die Strahlenfeldbegrenzung entsprechend der Position der Speicherfolie mithilfe der Markierungen am Visierriem aus.

### Mögliche Herausforderungen

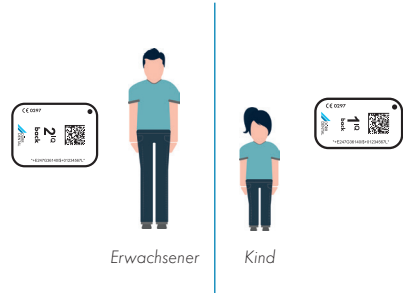
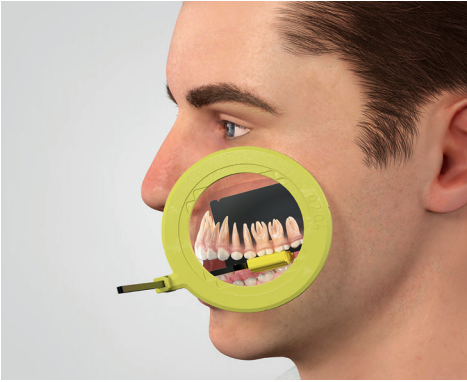1. Patient kann nicht schließen
  - Platzieren Sie die Speicherfolie bei Patienten mit hohem Mundboden oder einem spitz zulaufenden Gaumendach auf dem Zungenrücken, sodass sich die Speicherfolie im Zentrum der Mundhöhle befindet.
2. Überlagerungen der Interdentalräume auf der Aufnahme
  - Richten Sie die Speicherfolie entsprechend des Interdentalraumes orthoradial aus, um Überlagerungen auf der Aufnahme zu vermeiden.
3. Prämolaren sind nicht vollständig abgebildet
  - Platzieren Sie die Speicherfolie auf dem Zungenrücken und drehen Sie den Halter so, dass die Speicherfolie parallel zu den Prämolaren ausgerichtet ist. Die vordere Kante der Speicherfolie sollte möglichst nahe hinter dem Frontzahnbereich positioniert werden.



*Ausrichtung des Bissflügelhalters für Aufnahmen der Prämolaren*

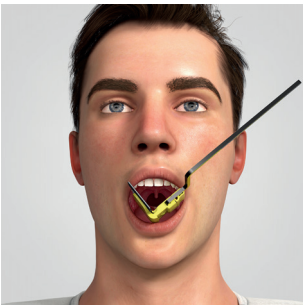# Oberkiefer

## Oberkiefer Seitenzahnaufnahmen

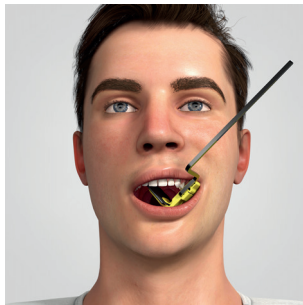

Bringen Sie die Bissplatte und die Speicherfolie wie ein „V“ ausgerichtet in den Mundraum und positionieren Sie die obere Kante der Speicherfolie an der höchsten Stelle des Gaumens. Kippen Sie im Anschluss die Bissplatte an die Okklusion des aufzunehmenden Zahnes. Achten Sie auf eine orthoradiale Ausrichtung der Speicherfolie, um Überlagerungen zu vermeiden.

Schieben Sie den Visiering an die Wange und positionieren Sie den Röntgentubus parallel zur Führungsstange ausgerichtet, an den Visiering. Richten Sie zum Schluss die Strahlenfeldbegrenzung entsprechend der Position der Speicherfolie mithilfe der Markierungen am Visiering aus.



Neigung des Halters beim Einbringen für Aufnahmen im Oberkiefer.



Vor dem Schließen: Kontakt zwischen Bissplatte und Höcker des aufzunehmenden Zahns herstellen.

## Mögliche Herausforderungen

### 1. Schmerzen beim Schließen des Mundes

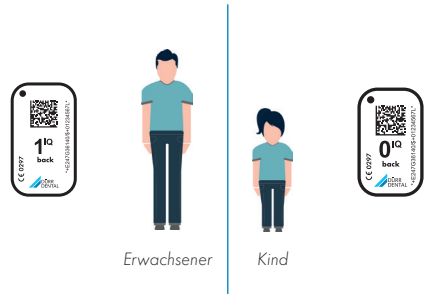
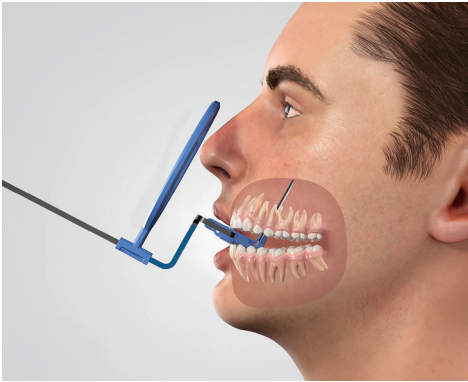
- Suchen Sie mit der Bissplatte zuerst den Kontakt zum bukkalen Höcker des aufzunehmenden Zahnes und vermeiden Sie den Kontakt der Speicherfolie zum Gaumen. Beim Schließen wird der Kontakt zum Gaumen automatisch hergestellt.
- Lassen Sie den Patienten langsam schließen und achten Sie darauf, die Position der Stange des Haltersystems während des Schließens nur zu unterstützen, nicht festzuhalten!

### 2. Wurzelspitzen sind nicht abgebildet

- Es ist zwingend notwendig, dass die Bissplatte nach dem Schließen fest durch Ober- und Unterkiefer fixiert ist.
- Positionieren Sie die obere Kante der Speicherfolie in der Mitte des Gaumens und kippen Sie den geriffelten Teil der Bissplatte an den bukkalen Höcker des aufzunehmenden Zahns. Lassen Sie nun den Patienten schließen, sodass ein guter Schlussbiss erreicht wird.



## Oberkiefer Frontzahaufnahmen



Platzieren Sie die obere Speicherfolienkante an einer ausreichend breiten Stelle des Gaumens. Die Speicherfolie sollte sich an den Kanten nicht biegen. Kippen Sie die Bissplatte an die Schneidekante der Front. Lassen Sie den Patienten beim Schließen den Unterkiefer nach vorne schieben. Um ein Wegkippen der Bissplatte zu verhindern, haben Sie die Möglichkeit, eine Watterolle zwischen Bissplatte und Gegenkiefer zu legen.

Schieben Sie den Visiererring an die Wange und positionieren Sie den Röntgentubus parallel zur Führungsstange ausgerichtet, an den Visiererring. Richten Sie zum Schluss die Strahlenfeldbegrenzung entsprechend der Position der Speicherfolie mithilfe der Markierungen am Visiererring aus.

### Mögliche Herausforderungen

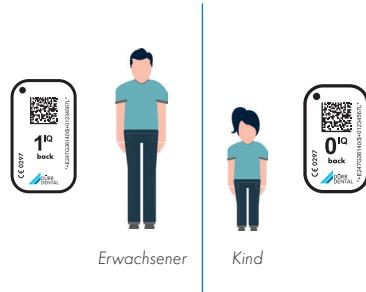
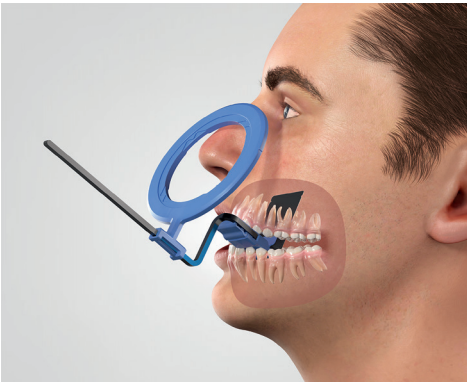#### 1. Wurzelspitzen sind nicht abgebildet

- Positionieren Sie die obere Kante der Speicherfolie weiter hinten am Gaumen.
- Verwenden Sie eine Speicherfolie der Größe 1.

#### 2. Wurzeln sind zu kurz abgebildet

- Positionieren Sie die obere Kante der Speicherfolie weiter hinten am Gaumen. Achten Sie darauf, dass die Führungsstange möglichst waagrecht aus der Mundhöhle ragt. Um dies zu erreichen, kann eine kleine Watterolle zwischen Bissplatte und aufzunehmenden Zahn gelegt werden.

## Oberkiefer Eckzahnahmen



Platzieren Sie die obere Speicherfolienkante an einer ausreichend breiten Stelle des Gaumens. Die Speicherfolie soll sich nicht an den Kanten biegen. Drehen Sie nun den Halter, bis sich die Bissplatte unter der Spitze des Eckzahns befindet. Bringen Sie nun die Bissplatte in Kontakt mit der Eckzahnspitze und lassen Sie den Patienten schließen. Achten Sie dabei darauf, dass dieser den Unterkiefer nach vorne in die jeweilige Richtung des Eckzahns schiebt.

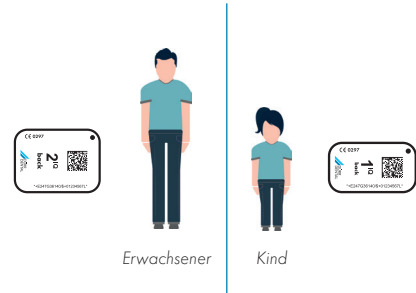
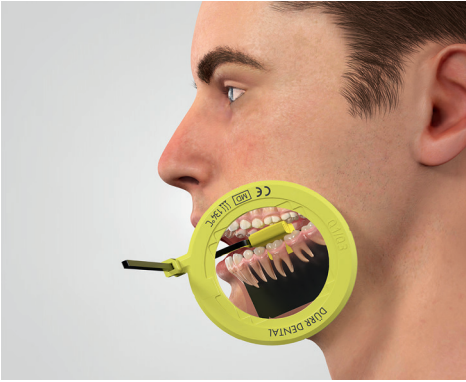Schieben Sie den Visiering an die Wange und positionieren Sie den Röntgentubus parallel zur Führungsstange ausgerichtet, an den Visiering. Richten Sie zum Schluss die Strahlenfeldbegrenzung entsprechend der Position der Speicherfolie mithilfe der Markierungen am Visiering aus.

### Mögliche Herausforderungen

1. Wurzelspitze ist nicht abgebildet
  - Positionieren Sie die obere Kante der Speicherfolie weiter hinten am Gaumen. Das kann durchaus in der Region der Molaren sein. Achten Sie darauf, dass Sie die Position der Speicherfolie am Gaumen beim Drehen des Halters beibehalten.
2. Bissplatte kippt während des Schließens weg
  - Benutzen Sie in diesem Fall eine Watterolle, die Sie zwischen Bissplatte und Gegenkiefer legen. Durch die Watterolle werden schräge Inzisalkanten ausgeglichen, die verantwortlich für das Wegkippen der Speicherfolie sind.

# Unterkiefer

## Unterkiefer Seitenzahnaufnahmen



Bringen Sie die Bissplatte und die Speicherfolie wie ein Hausdach ausgerichtet in den Patientenmund. Platzieren Sie die Speicherfolie zwischen Zunge und Zahnbogen hinter der aufzunehmenden Region. Achten Sie auf eine orthoradiale Ausrichtung der Speicherfolie, um Überlagerungen zu vermeiden. Stellen Sie sicher, dass der Patient durch den Schlussbiss die Bissplatte gut fixiert und die Führungsstange möglichst horizontal aus dem Mund ragt.

Schieben Sie den Visiering an die Wange und positionieren Sie den Röntgentubus parallel zur Führungsstange ausgerichtet, an den Visiering. Richten Sie zum Schluss die Strahlenfeldbegrenzung entsprechend der Position der Speicherfolie mithilfe der Markierungen am Visiering aus.



*Einbringen der Speicherfolie in den Mund für die Positionierung im Unterkiefer.*

## Mögliche Herausforderungen

1. Patient kann durch zu hohen Mundboden nicht schließen.

**Tipp 1:** Positionieren Sie die Speicherfolie so weit wie möglich unter der Zunge. Am „Kinn-Zungenbein-Muskel“ ist der Mundboden meist etwas tiefer und die Speicherfolie hat mehr Platz.

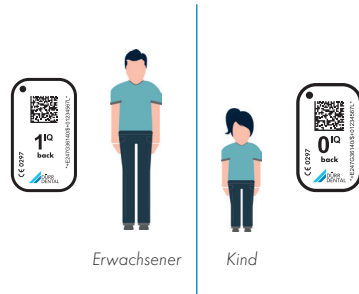
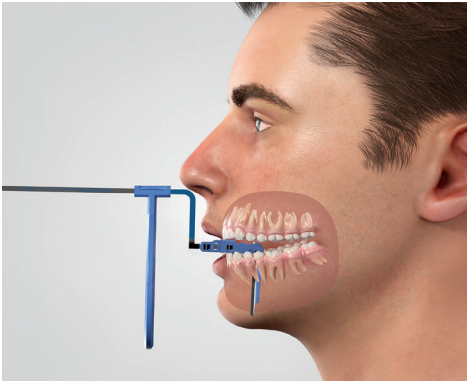
**Tipp 2:** Bringen Sie einen in kaltem Wasser getränkten Zellstofftupfer an der unteren Kante der Speicherfolie an. Dadurch wird die Schleimhaut des Mundbodens entlastet.

2. Wurzelspitzen sind nicht abgebildet

- Es ist zwingend notwendig, dass der Patient die Bissplatte nach dem Schließen fest fixiert.



## Unterkiefer Frontzahnahmen



Platzieren Sie die Speicherfolie zwischen Zunge und Zahnbogen hinter dem Frontzahnbereich des Unterkiefers. Achten Sie darauf, dass der Patient beim Schließen den Unterkiefer so weit wie möglich vorschiebt, um so die Bissplatte gut fixieren zu können. Führen Sie die Stange während des Schließens etwas nach oben, sodass diese möglichst horizontal aus dem Mund ragt.

Schieben Sie den Visiering an die Wange und positionieren Sie den Röntgentubus parallel zur Führungstange ausgerichtet, an den Visiering. Richten Sie zum Schluss die Strahlenfeldbegrenzung entsprechend der Position der Speicherfolie mithilfe der Markierungen am Visiering aus.

### Mögliche Herausforderungen

1. Patient kann aufgrund eines zu hohen Mundbodens nicht schließen.

**Tipp 1:** Positionieren Sie die Speicherfolie so weit wie möglich unter der Zunge. Am „Kinn-Zungenbein-Muskel“ ist der Mundboden meist etwas tiefer und die Speicherfolie hat mehr Platz.

**Tipp 2:** Bringen Sie einen in kaltem Wasser getränkten Zellstoffpuffer an der unteren Kante der Speicherfolie an. Dadurch wird die Schleimhaut des Mundbodens entlastet.

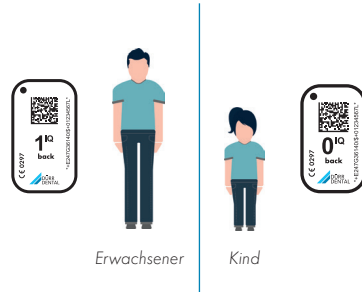
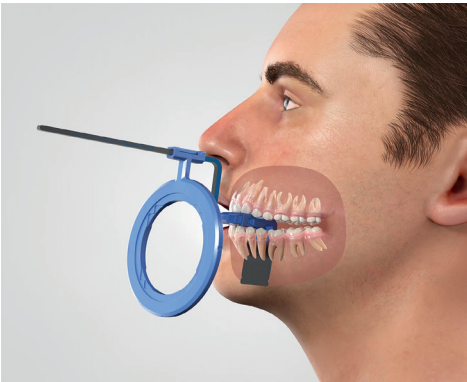2. Speicherfolie kippt während des Schließens weg.

- Benutzen Sie in diesem Fall eine Watterolle, die Sie zwischen Bissplatte und Gegenkiefer legen. Durch die Watterolle werden schräge Inzisalkanten ausgeglichen, die verantwortlich für das Wegkippen der Speicherfolie sind.

3. Schmerzen aufgrund eines ausgeprägten Zungenbändchens?

- Fertigen Sie jeweils eine Aufnahme links und rechts des Zungenbändchens an.

## Unterkiefer Eckzahnaufnahmen



Platzieren Sie die Speicherfolie zwischen Zunge und Zahnbogen hinter dem Frontzahnbereich des Unterkiefers. Drehen Sie den Halter, bis sich die Bissplatte über der Spitze des Eckzahns befindet. Führen Sie die Stange während des Schließens etwas nach oben, sodass diese möglichst horizontal aus dem Mund ragt. Achten Sie darauf, dass der Patient beim Schließen den Unterkiefer nach vorne in die Richtung des entsprechenden Eckzahns schiebt.

Schieben Sie den Visiering an die Wange und positionieren Sie den Röntgentubus parallel zur Führungsstange ausgerichtet, an den Visiering. Richten Sie zum Schluss die Strahlenfeldbegrenzung entsprechend der Position der Speicherfolie mithilfe der Markierungen am Visiering aus.

### Mögliche Herausforderungen

#### 1. Wurzelspitze ist nicht abgebildet

- Es ist zwingend notwendig, dass der Patient die Bissplatte nach dem Schließen fest fixiert.

**Tipp 1:** Bei einem hohen Mundboden positionieren Sie die Speicherfolie so weit wie möglich unter der Zunge. Am „Kinn-Zungenbein-Muskel“ ist der Mundboden meist etwas tiefer und die Speicherfolie hat mehr Platz.

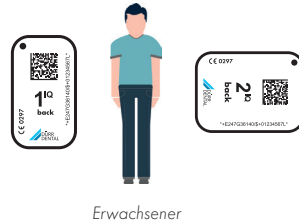
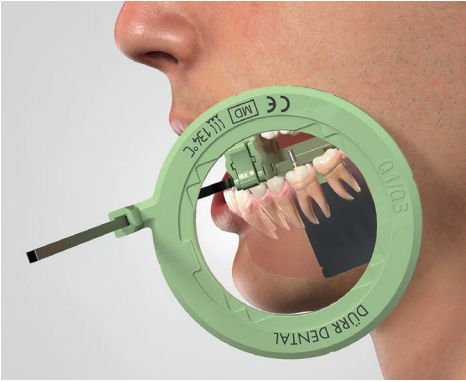
**Tipp 2:** Bringen Sie einen in kaltem Wasser getränkten Zellstofftupfer an der unteren Kante der Speicherfolie an. Dadurch wird die Schleimhaut des Mundbodens entlastet.

#### 2. Speicherfolie kippt während des Schließens weg

- Benutzen Sie in diesem Fall eine Watterolle, die Sie zwischen Bissplatte und Gegenkiefer legen. Durch die Watterolle werden schräge Inzisalkanten ausgeglichen, die verantwortlich für das Wegkippen der Speicherfolie sind.


## Sonderfälle

### Aufnahmen bei Kofferdam und Endo-Feilen in situ



Führen Sie die Speicherfolie mit der unteren Kante voran in den Mund und positionieren Sie diese hinter dem aufzunehmenden Zahn. Die Endo-Bissplatte verfügt über einen Steg, der mesial der Kofferdamklammer platziert wird und dafür sorgt, dass der Patient trotz Endo-Instrumente oder einer Kofferdamklammer in situ den Mund schließen kann. Ein guter Schlussbiss ist notwendig, um die Speicherfolie an der richtigen Position zu fixieren.


Schieben Sie den Visierring an die Wange und positionieren Sie den Röntgentubus parallel zur Führungsstange ausgerichtet, an den Visierring. Richten Sie zum Schluss die Strahlenfeldbegrenzung entsprechend der Position der Speicherfolie mithilfe der Markierungen am Visierring aus.



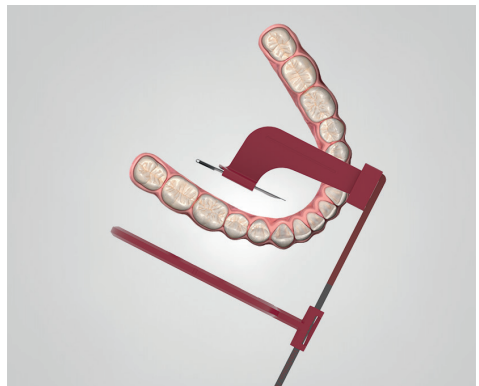
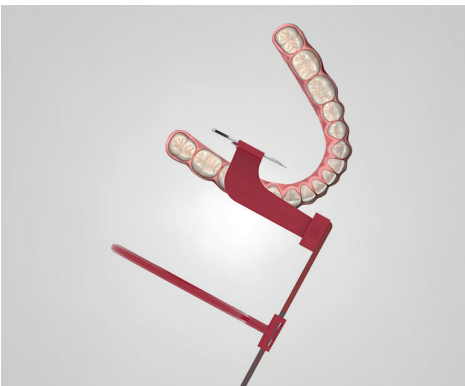## Aufnahmen im zahnlosen Kiefer

Generell kommen auch bei zahnlosen Kiefern die Anwendungsempfehlungen, die für bezahnte Kiefer gelten, zum Einsatz. In zahnlosen Regionen ist es sinnvoll, mit einem Platzhalter dafür zu sorgen, die Speicherfolie auch in dieser Anatomie gut zu positionieren.

Dieser Platzhalter kann beispielsweise aus drei Watterollen bestehen, die mit Zahnseide zu einem Rollenpaket verschnürt werden. Der Platzhalter hat dadurch einen guten Halt auf dem Alveolarkamm und ist ausreichend groß, um die fehlende Bezahnung auszugleichen.



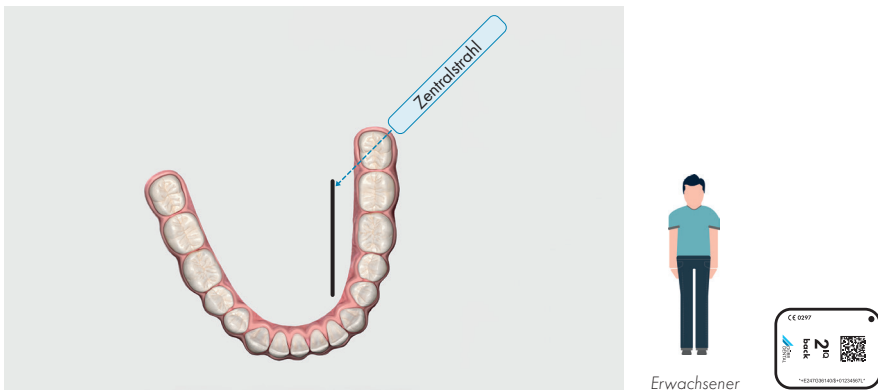
Fehlende Bezahnung kann auch die Positionierung des Bissflügelhalters erschweren. Drehen Sie deshalb die Bissplatte um 180°. Bitte achten Sie darauf, die Speicherfolie mit der aktiven Seite zum Ring auszurichten.



## Aufnahmen von Weisheitszähnen

Bei Aufnahmen von Weisheitszähnen kommen die Empfehlungen der Seitenzahaufnahmen im Oberkiefer oder im Unterkiefer zum Tragen.

Durch die anatomische Lage der Weisheitszähne ist es oft notwendig, die Speicherfolie sehr weit hinten zu positionieren. Da dies häufig durch den Würgereiz erschwert wird, gibt es in diesen Fällen die Möglichkeit, eine distoexzentrische Aufnahme des Weisheitszahns vorzunehmen. Dies wird im Kapitel „Orthoradiale und exzentrische Aufnahmen“ beschrieben.



**Impressum:**

Alle Rechte, insbesondere das Recht der Vervielfältigung und Verbreitung sowie der Übersetzung, vorbehalten.

Kein Teil des Leitfadens darf in irgendeiner Form (durch Fotokopie, Mikrofilm oder ein anderes Verfahren) ohne schriftliche Genehmigung der Kentzler-Kaschner Dental GmbH reproduziert oder unter Verwendung elektronischer Systeme gespeichert, verarbeitet, vervielfältigt oder verbreitet werden.

**Dieses Dokument wird Ihnen zur Verfügung gestellt von:**

Med-Dent24 Handelsgesellschaft mbH  
Gotenweg 7  
63128 Dietzenbach

Telefon: +49 (0)6074 803 3615  
Telefax: +49 (0)6074 803 4092  
E-Mail: [info@med-dent24.com](mailto:info@med-dent24.com)

Registergericht: Offenbach am Main  
Registernummer: HRB 56518  
Umsatzsteuer-Identifikation-No.: DE307869540

Geschäftsführerin: Ana Ban