



OsteoBiol[®]

by Tecnos

DER BIOLOGISCHE WEG ZUR AUGMENTATION UND REGENERATION



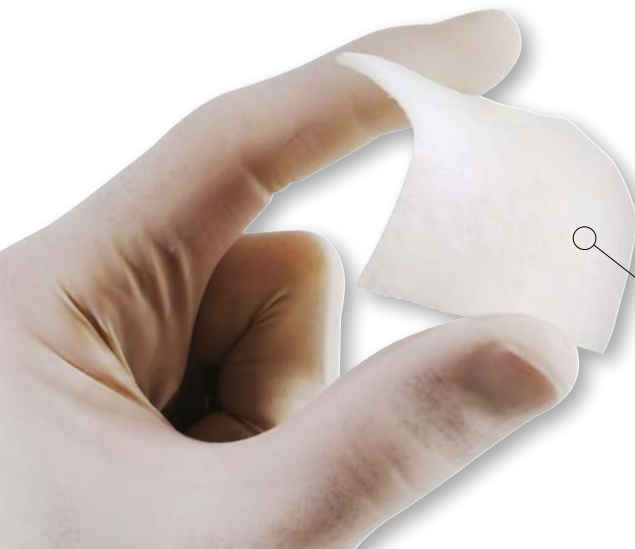

INHALT

Bone-Lamina-Technik	2	Rekonstruktion eines horizontalen Alveolarkammdefektes mit Hilfe der Bone-Lamina-Technik	7
OsteoBiol® GTO®	3	Laterale Augmentation mittels Bone Lamina und mp3	8
Neue Technik zur Stabilisierung des Augmentats	3	Fallbeispiel zum chirurgischen Extraktionsalveolen-Management und der verzögerten Implantation sowie gleichzeitiger lateraler Knochenaugmentation	9
Klinische Augmentationsbeispiele	4	Fallbeispiel zur verzögerten Implantation nach vorangegangenem Extraktionsalveolen-Management sowie Hart- und Weichgewebe-Augmentationen	10
Sinusbodenelevation im Seitenzahnbereich des Oberkiefers	4	Spacemaking bei regenerativen parodontal-chirurgischen Verfahren	11
Rekonstruktion eines kombinierten vertikalen und horizontalen Knochendefektes vor Implantation im ästhetisch kompromittierten Gebiss mittels Bone-Lamina-Technik	5	Produktübersicht	12
Bone-Lamina-Technik: Knochenregeneration statt Ersatz	6		

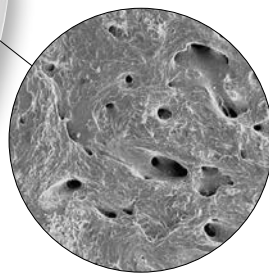
Bone-Lamina-Technik

Die kortikale Barrier-Membran zur Langzeitstabilisierung größerer Augmentationsbereiche



Materialeigenschaften

Die OsteoBiol® Lamina wird aus einem porcinen kortikalen Block herausgeschliffen. Im Anschluss wird diese oberflächlich entkalkt und mittels patentiertem Niedrigtemperaturverfahren aufbereitet.




Niedrigtemperaturverfahren zum Erhalt der natürlichen knöchernen Struktur und des Kollagenanteils im Knochen (keine Keraminisierung).

- Erhalt des natürlichen porcinen Kollagenanteils → Unterstützt das Einwachsen von Wachstumsfaktoren
- Hohe Flexibilität nach Rehydrierung → Einfaches Anpassen an die Defektmorphologie
- Resorptionszeit: 5-11 Monate → Langfristige Stabilisierung des Augmentats

Verarbeitungsempfehlungen

1. Legen Sie die OsteoBiol® Lamina für etwa 5 bis 10 Minuten in eine sterile Kochsalzlösung zur Rehydrierung ein.
2. Passen Sie die Lamina mit der Schere an die gewünschte Defektmorphologie an.
Tipp: Bei Ersteinsatz kann eine sterile Papierschablone hilfreich sein.
3. Befestigen Sie die Lamina mit Hilfe von Titan-Pins oder kleinen Titan-Schrauben an der knöchernen Basis.
Tipp: Achten Sie immer darauf, dass die Lamina zwischen den Befestigungspunkten sauber am Knochen anliegt.
4. Bei Patienten mit Weichgewebstyp I und nur schwer umsetzbarer Gewebemobilität wird eine weitere Abdeckung der Lamina mit einer OsteoBiol® Evolution Fine nach der Befestigung empfohlen (Dehiszenzschutz).



Neue Technik zur Stabilisierung des Augmentats

Dank seiner innovativen Formulierung verleiht das OsteoBiol® TSV Gel dem OsteoBiol® GTO® Granulat bei der Augmentation mechanische Stabilität. Anschließend wird das OsteoBiol® TSV Gel rasch resorbiert, so dass es den natürlichen Regenerationsprozess nicht beeinflusst.

Bei Zimmer- und Körpertemperatur zeigt das OsteoBiol® TSV Gel eine weiche, gelartige Konsistenz; es härtet nicht und bildet so eine stabile, haftfähige Mischung mit dem OsteoBiol® GTO® Granulat.

Eigenschaften

OsteoBiol® GTO® ist ein heterologes Knochenersatzmaterial. Das kollagenhaltige, kortikospongiöse Granulat mit 600-1.000 μm Korngröße ist im idealen Verhältnis mit OsteoBiol® TSV Gel kombiniert, das eine Mischung aus heterologem Kollagengel Typ I und III mit mehrfach ungesättigten Fettsäuren und einem biokompatiblen synthetischen Copolymer in wässriger Lösung darstellt.



Mit freundlicher Genehmigung von Dr. Patrick Palacci, Marseille, Frankreich.

OsteoBiol® GTO® wird allmählich resorbiert und ist dabei höchst osteokonduktiv. Zudem erleichtert die im Granulat erhaltene Kollagenmatrix die Blutkoagulation und die nachfolgende Einwanderung reparativer und regenerativer Zellen.

Diese speziellen Eigenschaften ermöglichen eine extrem schnelle Knochenneubildung mit stabilem Augmentatvolumen und gesunder neuer Knochensubstanz, für eine erfolgreiche Implantatversorgung.

Handhabung

OsteoBiol® GTO® ist als gebrauchsfertiges, vorhydriertes Biomaterial in zwei Spritzengrößen (0,5 und 2,0 ml) erhältlich und lässt sich ganz einfach direkt aus der sterilen Spritze in den Defektsitus einbringen. Es muss nicht mit Kochsalzlösung oder Blut hydriert werden; dies spart Zeit und verringert die Gefahr einer versehentlichen Keimexposition.

Das OsteoBiol® TSV Gel macht das Knochenersatzmaterial optimal haftfähig, leicht an den Lagerknochen adaptierbar und äußerst stabil.

Ursprungsgewebe
Heterologer kortikospongiöser Knochenmix

Kollagen im Gewebe
Erhalten

Beschaffenheit
Vorhydriertes Granulat und OsteoBiol® TSV Gel

Zusammensetzung
- 80% Mischgranulat
- 20% OsteoBiol® TSV Gel

Korngröße
600-1.000 μm

Zweiteingriff
Nach ca. 5 Monaten

Packungsform
Spritze: 0,5 cm^3
2,0 cm^3



KLINISCHE AUGMENTATIONSBEISPIELE



Sinusbodenelevation im Seitenzahnbereich des Oberkiefers

Dr. Patrick Palacci

Angaben zum Patienten

Geschlecht: weiblich

Alter: 70 Jahre

Abb. 1:
Die Versorgung dieses hochatrophen Oberkiefers erfordert einen Sinuslift.

Abb. 2:
Osteotomie und Elevation der Schneiderschen Membran.

Abb. 3:
Augmentation des Sinusbodens mit OsteoBiol® GTO®.

Abb. 4:
Der Augmentationsbereich ist bereit für die Sofortimplantation.

Abb. 5:
Das OsteoBiol® GTO® im Sinus und rund um die Implantate wird kompaktiert.

Abb. 6:
Der augmentierte Sinus.

Abb. 7:
Einsetzen der Gingivaformer nach 4 Monaten.

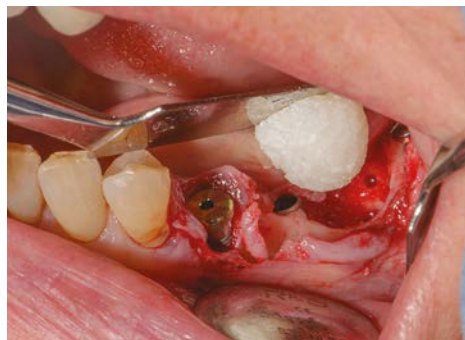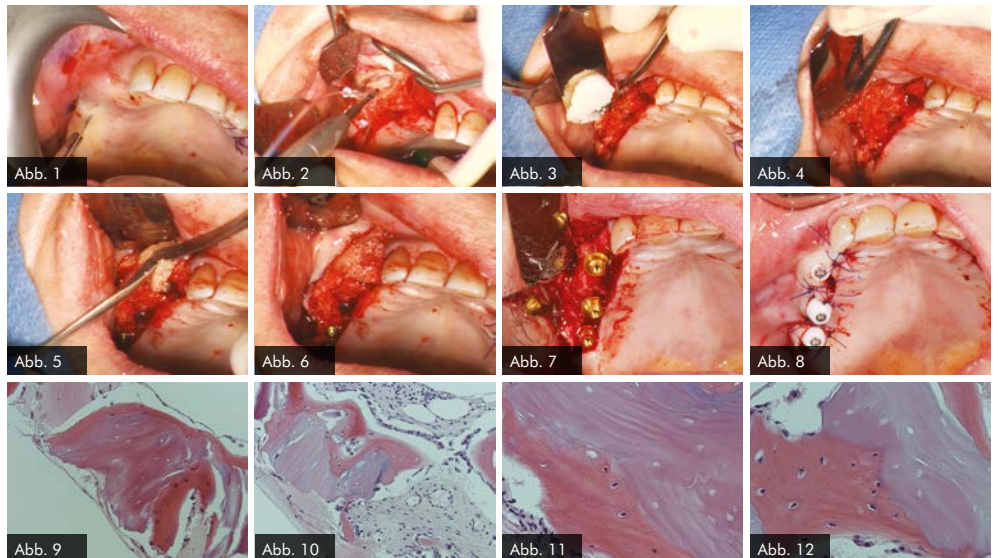
Abb. 8:
Wundverschluss, Okklusalanischt.

Abb. 9-10:
Biopsate aus der Maxilla, Entnahme nach 4 Monaten.

Abb. 11-12:
Histologie bei stärkerer Vergrößerung: In den Resorptionslakunen sind Osteozyten erkennbar.

Fallbericht freundlicherweise zur Verfügung gestellt von Dr. Patrick Palacci
Bränemark Osseointegration Center
Marseille, Frankreich

Histologie von Prof. Ulf Nannmark
Universität Göteborg, Schweden



Beispielhafte Darstellung des in Form gebrachten OsteoBiol® GTO® kurz vor der Augmentation in den Knochendefekt. Mit freundlicher Genehmigung von Dr. Patrick Palacci, Marseille, Frankreich.



Rekonstruktion eines kombinierten vertikalen und horizontalen Knochendefektes vor Implantation im ästhetisch kompromittierten Gebiss mittels Bone-Lamina-Technik

Dr. Christopher Köttgen

Dieser Fall zeigt, wie Knochendefekte präimplantologisch in vertikaler und horizontaler Dimension einfach und vorhersagbar rekonstruiert werden können. Die vorhandenen Kronen 13-11 und 22-23 verletzen die biologische Breite, weshalb eine chirurgische Kronenverlängerung notwendig wird, um ein perfektes ästhetisches Ergebnis zu erzielen.

Das Ziel der hier dargestellten Therapie ist die Rekonstruktion mittels Einzelzahnversorgungen in einem biologisch gesunden und stabilen parodontalen Umfeld. Die Grundvoraussetzungen für ein vorhersagbares implantologisches Langzeitergebnis sind eine ausreichend dimensionierte periimplantäre Knochensituation, eine qualitativ und quantitativ perfekte Weichgewebmanschette und eine hygienefähige Prothetik.

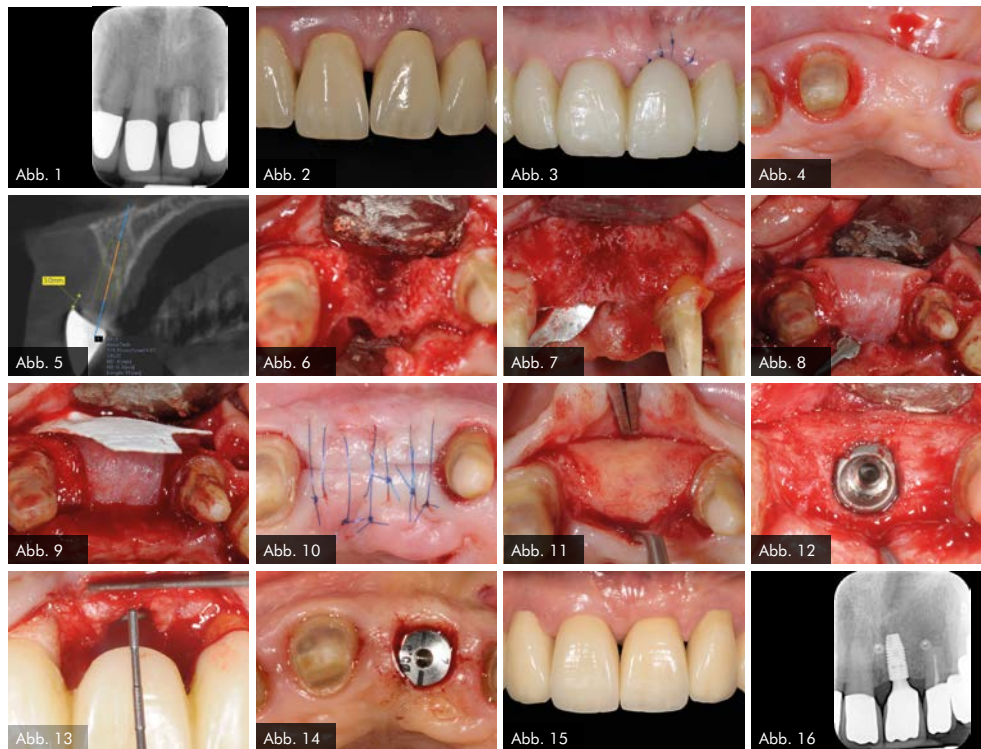


Abb. 1:
Die Röntgenaufnahme zeigt, dass Zahn 21 nicht zu erhalten ist.

Abb. 2:
Klinische Ausgangssituation.

Abb. 3:
LZ-PV nach Entfernung von Zahn 21 mit Socket Seal und Weichgewebeaufbau (Punch).

Abb. 4:
12 Wochen nach Exzision, gut verheilte Weichgewebesituation.

Abb. 5:
DVT, Knochendefizit in horizontaler und auch vertikaler Dimension.

Abb. 6/7:
Dargestellter Defekt.

Abb. 8/9:
Aufbau mit OsteoBiol® mp3, Bone Lamina Soft und Evolution.

Abb. 10:
Wundverschluss.

Abb. 11:
Zustand 5 Monate nach Augmentation, Lamina noch vollständig erhalten.

Abb. 12:
Implantation: Gutes Knochen-volumen in horizontaler und vertikaler Dimension.

Abb. 13:
Implantation in optimaler prothetischer Ausrichtung möglich, da ausreichendes knöchernes Angebot in vertikaler und horizontaler Dimension.

Abb. 14:
Freilegung mittels modifiziertem Roll-lappen.

Abb. 15:
Abschlussfoto.

Abb. 16:
Röntgenkontrolle 2 Jahre nach Implantation.



KLINISCHE AUGMENTATIONSBEISPIELE



Bone-Lamina-Technik: Knochenregeneration statt Ersatz

Dr. Paul Leonhard Schuh, Prof. Dr. Hannes Wachtel

Abb. 1:
Die klinische Ausgangssituation lässt den Defekt aufgrund der Entzündung nur erahnen.

Abb. 2:
Die Resorption des Knochens durch die endodontische apikale Läsion und die Entzündung führten zum kompletten Verlust der bukkalen Lamelle am Zahn 11 (Abb. 2).

Abb. 3:
Implantatinsertion.

Abb. 4:
Es wurde ein Mukoperiostlappen mit dem Tunnelinstrument präpariert...

Abb. 5:
... um die porcine, kortikale Knochenmatrix (OsteoBiol® Soft Cortical Lamina) einbringen zu können.

Abb. 6:
Da das Implantat sehr primärstabil eingebracht werden konnte, wurde direkt nach der Operation ein Abformpfosten gesetzt und mit einem Index versehen.

Abb. 7:
Definitives Abutment.

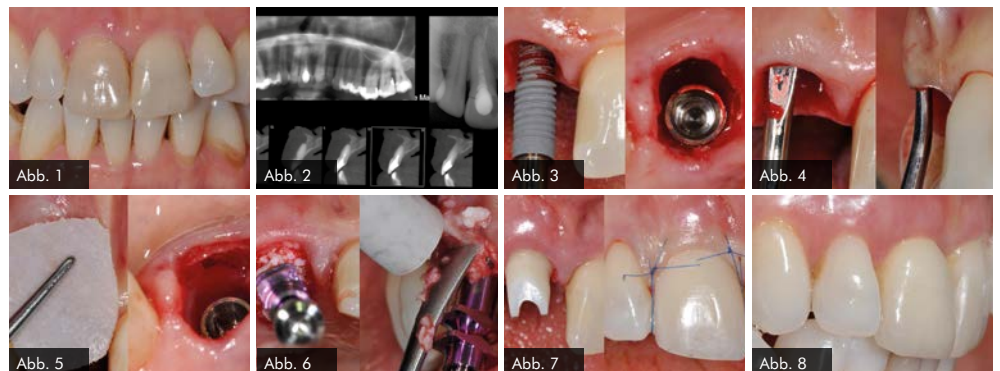
Abb. 8:
Definitive Versorgung: Trotz des großen Defekts ließ sich ein sehr gutes Ergebnis erzielen.

Der 38 Jahre alte Patient stellte sich in der Praxis mit Schmerzen in der Oberkieferfront vor. Die klinische Ausgangssituation lässt den Defekt aufgrund der Entzündung nur erahnen (Abb. 1). Die Resorption des Knochens durch die endodontische apikale Läsion führte zum kompletten Verlust der bukkalen Lamelle am Zahn 11 (Abb. 2).

Nach schonender Extraktion ließ sich das Implantat in der idealen Position primärstabil inserieren. Zur Regeneration der knöchernen Lamelle wurde die Bone-Lamina-Technik verwendet: Es wurde ein Mukoperiostlappen präpariert, um die porcine kortikale Knochenmatrix (OsteoBiol® Soft Cortical Lamina) einbringen zu können. Die Distanz zwischen dem palatinal inserierten Implantat und der bukkal eingebrachten Bone-Lamina wurde mit resorbierbarem knochenregenerativem Material, der deproteinierten Knochenmatrix OsteoBiol® mp3, aufgefüllt.

Da das Implantat primärstabil eingebracht werden konnte, wurde direkt nach der Operation eine Übertragung der Implantatposition für den Zahntechniker angefertigt. Somit konnte dieser am selben Tag das definitive Abutment mit dem idealen Emergenzprofil und eine provisorische Krone anfertigen. Der Patient ging mit einer festen Versorgung auf dem Implantat nach Hause.

Nach einer Einheilphase von drei Monaten wurde das Gewebe – zur Stabilität der periimplantären Weichgewebsarchitektur – mit einem subepithelialen Bindegewebstransplantat aus der Tuberregion verdickt. Die definitive Versorgung erfolgte nach einer Heilungsphase von drei Monaten. Im finalen Bild lässt sich gut erkennen, dass das Volumen erhalten werden konnte.

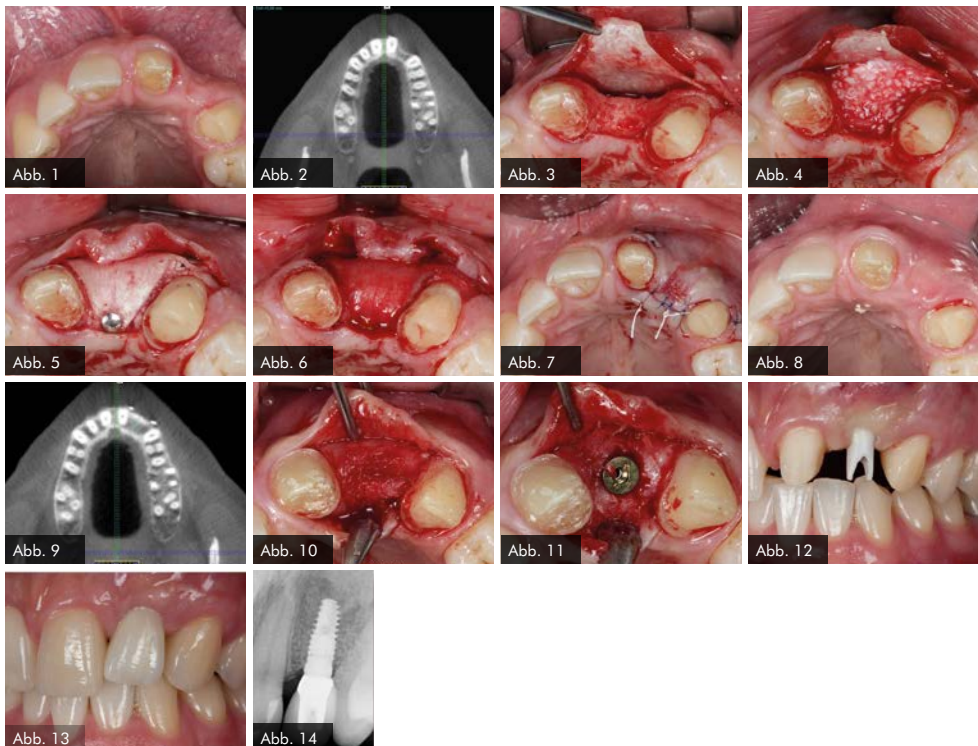




Rekonstruktion eines horizontalen Alveolarkammdefektes mit Hilfe der Bone-Lamina-Technik

PD Dr. Arndt Happe

Im ästhetisch sensiblen Frontzahnbereich soll regio 22 ein Einzelzahnimplantat eingesetzt werden. Es imponiert ein moderater bis ausgeprägter horizontaler Alveolarkammdefekt. Es wurde ein zweizeitiges Vorgehen gewählt. Analog zur GBR-Technik wird eine teilentmineralisierte xenogene (porcine) Kortikallamelle (OsteoBio[®] Soft Lamina) verwendet, um Raum für die Regeneration zu schaffen. Das fehlende Gewebe wird mit OsteoBio[®] mp3 augmentiert. Das gesamte Augmentat (Soft Lamina und mp3) wird zur besseren Gewebeintegration mit einer Kollagenmembran abgedeckt. Nach suffizientem Weichteilverschluss wird nach einer Einheilzeit von 6 Monaten die Implantation durchgeführt. Zu diesem Zeitpunkt kann klinisch und röntgenologisch ein deutlicher Zugewinn von Volumen verzeichnet werden, so dass ein Implantat vom Durchmesser 3,8 mm in der korrekten dreidimensionalen Position eingesetzt werden kann. Mit den beschriebenen augmentativen Maßnahmen konnte ein ästhetisch ansprechendes Gesamtergebnis realisiert werden.



- Abb. 1:** Horizontaler Alveolarkammdefekt, Einzelzahnimplantat soll eingesetzt werden.
- Abb. 2:** Der Defekt im DVT, die Restknochenbreite beträgt 5,6 mm.
- Abb. 3:** Nach Bildung eines Mukoperiostlappens wird mit der Bone Lamina die bukkale Lamelle rekonstruiert. Die Lamina wird mit Titanpins befestigt.
- Abb. 4:** Der Defekt wird mit mp3 augmentiert.
- Abb. 5:** Lamina so ausgeschnitten, dass das mp3 krestal abgedeckt werden kann. Auch hier wird ein Titanpin angewandt.
- Abb. 6:** Das Augmentat wird mit einer Kollagenmembran abgedeckt.
- Abb. 7:** Der Weichteilverschluss muss spannungsfrei erfolgen. Einsatz von mikrochirurgischen Techniken.
- Abb. 8:** 6 Monate nach der Augmentation.
- Abb. 9:** Regenerierter Bereich im DVT. Die Knochenbreite beträgt jetzt 10,3 mm. Man kann deutlich die Spongiosa von der Kortikalis unterscheiden.
- Abb. 10:** Regenerierter Bereich nach Lappenbildung. Gewebe gut durchblutet, Reste der Lamina sichtbar.
- Abb. 11:** Ein Implantat mit 3,8 mm (Ø) konnte in seiner korrekten dreidimensionalen Position eingebracht werden.
- Abb. 12:** Regenerierter Alveolarkamm vor der prothetischen Versorgung.
- Abb. 13:** 6 Monate nach vollkeramischer Versorgung.
- Abb. 14:** 6 Mon. nach prothetischer Versorgung.



KLINISCHE AUGMENTATIONSBEISPIELE



Laterale Augmentation mittels Bone Lamina und mp3

PD Dr. Michael Weinländer

Abb. 1:
Präoperative Ausgangslage der atrophen Knochensituation regio 12.

Abb. 2:
DVT mit Implantatplanung zeigt die atrophe Knochensituation mit geplantem Implantat.

Abb. 3:
3D-Darstellung der geplanten Implantatposition.

Abb. 4:
Intraoperative Situation mit koronaler Knochenbrücke und extraalveolär imponierendem Implantat (Biomet 3,4 x 13).

Abb. 5a, b, c:
Intraoperative Augmentation nach Anfrischung des ortständigen Knochens mit Bone Lamina/mp3 sowie Nagelung mit Frioss-Nägeln.

Abb. 6:
Situation 1 Woche post-OP.

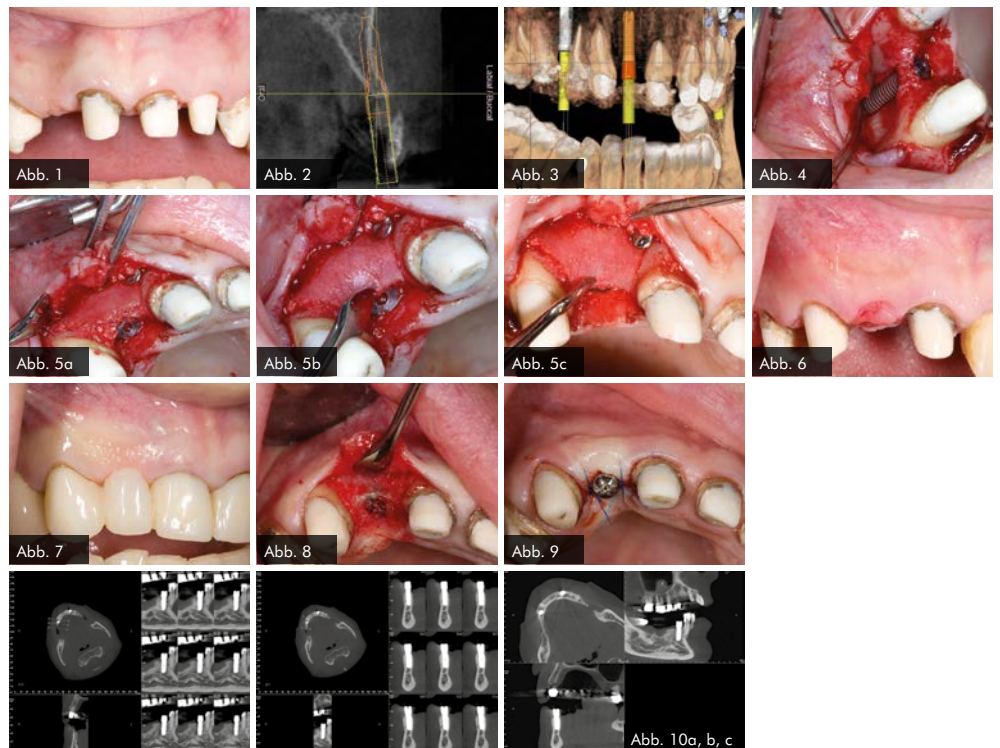
Abb. 7:
Situation 1 Woche post-OP mit Provisorium.

Abb. 8:
6 Monate post-OP.

Abb. 9:
6 Monate post-OP nach Freilegung. Zu beachten ist der Alveolarkamm im Gegensatz zum Ausgangsbefund.

Abb. 10a, b, c:
Kontrollbilder nach 6 Monaten.

In diesem Fall war bereits aus der präoperativen DVT-Planung ersichtlich, dass die vorhandene Breite des Alveolarkammes zu schmal ist, um ein Implantat mit der Breite 3,25/3,4 Biomet 3i aufzunehmen. Intraoperativ wurde das Implantat so gesetzt, dass es koronal zwar mit einer ca. 2-3 mm breiten Knochenmanschette ummantelt war, der Rest der Implantatzirkumferenz aber außerhalb des Alveolarkammes zu liegen kam. Nach Anfrischung des periimplantären kortikalen Knochenbettes mit Rosenbohrern wurde eine Bone Lamina angepasst und mit zwei Frioss-Nägeln stabilisiert. Der dadurch entstandene Hohlraum wurde mit mp3 aufgefüllt. 5 Monate postoperativ wurde das Implantat freigelegt und die bukkale Knochenbildung dargestellt.





Fallbeispiel zum chirurgischen Extraktionsalveolen-Management und der verzögerten Implantation sowie gleichzeitiger lateraler Knochenaugmentation

Prof. Dr. Hannes Wachtel

Im vorliegenden Fall erfolgte nach der Diagnose einer Längsfraktur des wurzelkanalbehandelten Zahnes 12 zunächst die Extraktion des Wurzelrestes. Hierbei wurde auf eine maximale Gewebeschonung von bukkalen Knochenanteilen sowie von approximalen Hart- wie Weichgewebsstrukturen geachtet. Aufgrund des in Abb. 2 zu sehenden Knochenverlustes in der bukkalen Region wurde ein xenogenes, partikuläres, kollagenhaltiges Knochenersatzmaterial eingebracht und mit einer Schleimhautstanze und mikrochirurgischem Nahtmaterial verschlossen. Nach dreimonatiger Heilungsphase wurde auf Basis einer prothetisch-radiologischen Analyse mittels DVT-Datensatz mit dem Patienten die Entscheidung zur Implantation getroffen. Nach der Implantatinserion zeigte sich intraoperativ, dass ein zusätzliches Angebot an Knochen in der bukkalen Region wünschenswert wäre, so dass eine laterale Augmentation im Sinne einer GBR-Technik unternommen wurde. Die Double-Layer-Technik wurde mit einer lagestabilen Membran mit langfristiger Barrierefunktion (Bone-Lamina) und einer gewebeintegrierten und zellokklusiven Kollagenmembran durchgeführt. Als Füllmaterial unter diese Membranen wurde ein xenogenes, partikuläres, mit Kollagen versetztes Knochenersatzmaterial eingebracht.

Anzustreben ist ein Knochenlager von mindestens 2 mm zirkulär um das Implantat. Die Freilegung erfolgte nach einer Einheilphase von 7 Monaten durch die Bildung eines Rolllappens zur neuerlichen Weichteilverdickung des bukkalen Bereichs. Die angrenzenden Zähne mit ihrem intakten Knochenlager und Ihrem weichgewebigen Attachment sorgen für eine Stütze von Weichteilstrukturen im Implantatbereich und sind essentiell mitverantwortlich für die Etablierung eines ästhetischen Behandlungserfolgs. Ihrer Schonung kommt somit bei jedem Eingriff eine große Bedeutung zu.

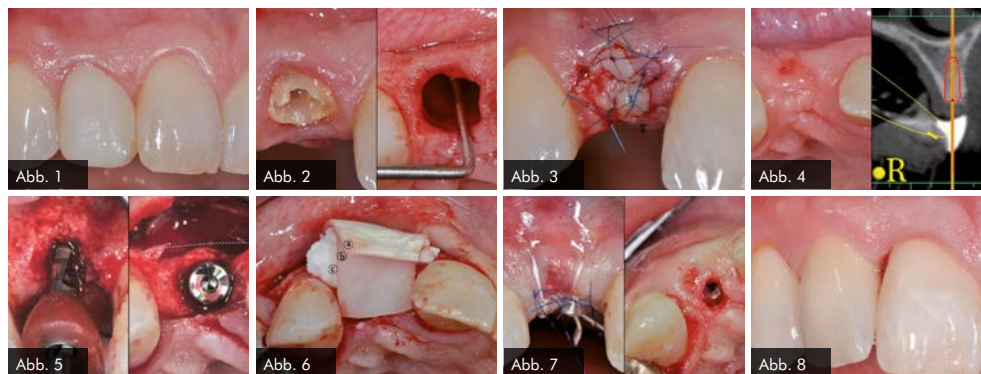


Abb. 1: Ausgangssituation des frakturierten Zahnes 12.

Abb. 2: Wurzelrest des Zahnes 12 (links), Extraktionsalveole nach schonender Entfernung des Wurzelrestes (rechts).

Abb. 3: Nach Einbringung von mp3 und dem Verschluss mit Hilfe einer Keydent Gewebestanze.

Abb. 4: Heilung nach 3 Monaten (links), DVT-Planung 3 Monate nach der Extraktion (rechts).

Abb. 5: Pilotbohrung (links), Aufsicht auf inseriertes Implantat (rechts).

Abb. 6: Double-Layer-Technik,
a) Evolution (Membran)
b) Cortical Lamina (Barrier)
c) mp3 (Knochenersatzmaterial).

Abb. 7: Wundverschluss (links), Situation zum Zeitpunkt der Freilegung, 7 Monate nach der Implantation (rechts).

Abb. 8: Definitive Versorgung des Implantatzahnes 12.



KLINISCHE AUGMENTATIONSBEISPIELE



Fallbeispiel zur verzögerten Implantation nach vorangegangenem Extraktionsalveolen-Management sowie Hart- und Weichgewebe-Augmentationen

Prof. Dr. Hannes Wachtel

Abb. 1:
Ausgangssituation bei Erstvorstellung.

Abb. 2:
Situation nach der Extraktion der beiden Inzisiven.

Abb. 3:
Extraktionsalveolen-Management mittels Socket-Seal-Technik (mp3, Keydent Gewebestanzten).

Abb. 4:
Heilung der Extraktionsalveolen.

Abb. 5:
Implantatplanung anhand einer radiologischen DVT-Aufnahme.

Abb. 6:
Situation nach Insertion zweier Frontzahnimplantate.

Abb. 7:
Hartgewebsaugmentation durch GBR-Technik mit xenogenem (porcin) mp3.

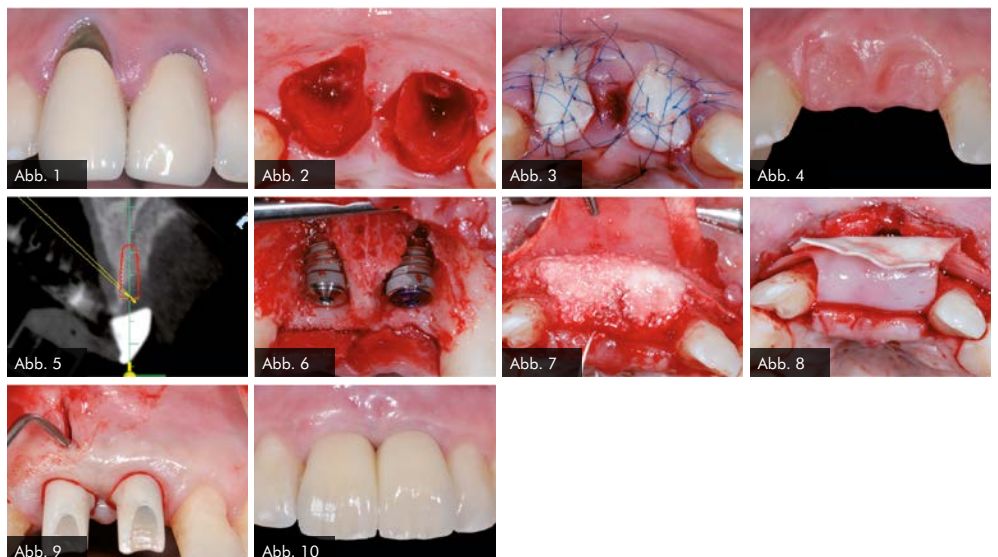
Abb. 8:
Abdeckung des partikulären Materials mit
a) einer Cortical Lamina
b) einer Evolution Membran.

Abb. 9:
Situation mit eingegliederten Abutments und neuerlichem Weichgewebsaufbau mit einem Bindegewebs-
transplantat.

Abb. 10:
Situation nach Eingliederung der definitiven Implantatkronen.

Im hier gezeigten Patientenfall mussten die beiden mittleren Inzisiven nach mehrfacher Wurzelspitzenresektion entfernt werden. Das Ausmaß des zu diesem Zeitpunkt vorliegenden Gewebeerlustes erstreckt sich vornehmlich auf die bukkalen Anteile. Nach atraumatischer Extraktion der beiden Zähne wurde ein Extraktionsalveolen-Management durch Einbringung eines Weichgewebepunches aus der retromolaren Region im Sinne der Socket-Seal-Technik durchgeführt. Durch diese erste Vermehrung der Weichgewebeanteile kann die äußere Kontur, wie in Abb. 4 zu sehen ist, weitestgehend erhalten werden. Da die bukkale Alveolenwand nicht mehr vorhanden war, wurde auf eine knöchernen Augmentation zu diesem Zeitpunkt bewusst verzichtet. In der Abb. 5 wird das radiologische Knochendefizit nach Ausheilung sichtbar. Aufgrund des umschriebenen horizontalen Knochenverlustes wurde ein einzeitiges Vorgehen von Implantatinsertion und Knochenaugmentation, wie in Abb. 6-8 zu sehen, durchgeführt. Mit der Bone-Lamina-Technik wurde nach Befestigung einer kortikalen, xenogenen Barrieremembran (OsteoBiol® Soft Cortical Lamina) ein partikulärer xenogener Füller (OsteoBiol® mp3) eingebracht und mit einer gewebeintegrativen Kollagenmembran abgedeckt (OsteoBiol® Evolution).

Zum Zeitpunkt der Freilegung wurde einzeitig das endgültige Abutment mit einer provisorischen Krone eingegliedert. Nachfolgend wurde in einem weiteren Eingriff der vestibuläre Gingivabereich durch eine Tunnelierung und die Einbringung eines vom Gaumen gewonnenen Bindegewebs-transplantates verdickt und die endgültigen Kronen mit einem provisorischen Zement eingegliedert. Hierdurch wird eine deutliche Volumenzunahme des Gewebes erreicht. Nachfolgend bleibt die Ausbildung einer den Approximalraum komplett ausfüllenden Papillenspitze abzuwarten.





Spacemaking bei regenerativen parodontal-chirurgischen Verfahren

Dr. Gerd Körner

Der Erfolg bei regenerativen Maßnahmen hängt im Wesentlichen von einer ausreichenden Raumschaffung für ein stabiles Koagulum bzw. regeneratives Substrat ab. Der Zahn 26 bei einem 41-jährigen Patienten zeigte eine komplexe Auflösung der knöchernen parodontalen Strukturen in Kombination mit einer ausgeprägten marginalen Gingivarezession. Nach mikrochirurgischem Zugang zum Defekt, ausgedehntem Debridement der kontaminierten Wurzeloberflächen und Konditionierung mit Pref-Gel, wurde der eigentliche regenerative Vorgang durch das Aufbringen von Emdogain und das Einbringen von xenogenem Knochenersatzmaterial (mp3) eingeleitet. Angesichts des komplexen knöchernen Defekts mit ungünstiger Wandigkeit und dem gleichzeitigen Wunsch einer Attachment unterstützten Rezessionsdeckung, schien der Einsatz einer teilentmineralisierten, xenogenen (porcinen) Kortikallamelle (OsteoBioI® Soft Cortical Lamina) für eine adäquate Regeneration unabdingbar. Diese relativ starre GBR-Membran wurde zur Lagestabilität mit resorbierbaren Pins (LEADFix) fixiert. Sowohl die klinische als auch die röntgenologische Bewertung nach drei Monaten sind sehr vielversprechend.

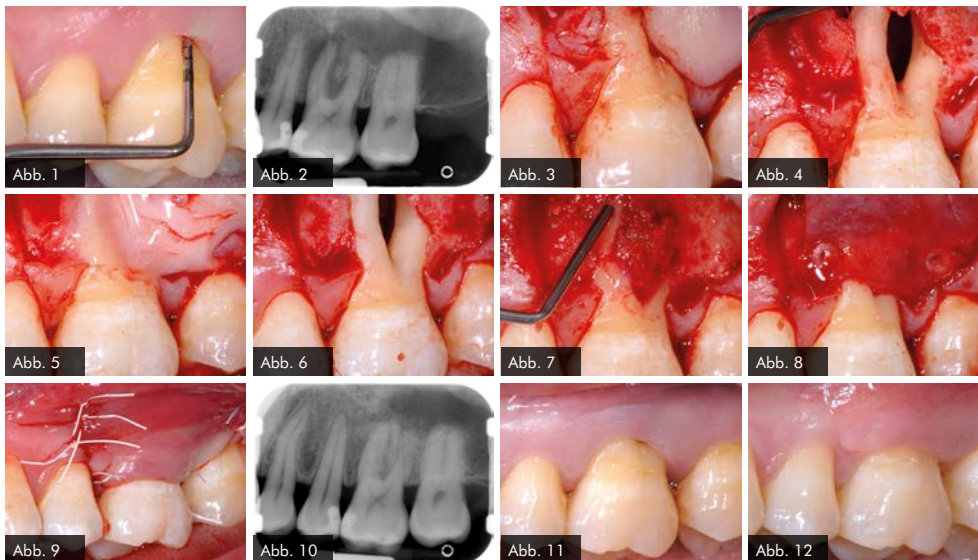


Abb. 1: Ausgedehnter parodontaler Furkationsdefekt an Zahn 26 in Kombination mit marginaler Gingivarezession.

Abb. 2: Zahn 26: Komplexer parodontaler Knochenabbau im Furkationsbereich u. periapikal der mesio-bukkalen Wurzel.

Abb. 3: Mikrochirurgischer Zugang mit Schonung der interproximalen Bereiche. Vorbereitung durch Entepithelisierung zur koronalen Verschiebung der bukkalen Lappenanteile.

Abb. 4: Bearbeitung der Wurzeloberflächen mit Hand- und Ultraschallinstrumenten im Bereich des parodontalen Defektes.

Abb. 5: Konditionierung der gereinigten Wurzeloberflächen mit Pref-Gel für 2 Min.

Abb. 6: Zustand des parodontalen Defektes nach Konditionierung der Wurzeloberfläche.

Abb. 7: Schichtweises Benetzen der Wurzeloberflächen mit Emdogain im Wechsel mit dem Einbringen von xenogenem Knochenersatzmaterial (mp3).

Abb. 8: Abdecken des Defektes im Sinne von Spacemaking mit einer langsam resorbierbaren xenogenen Barriere (OsteoBioI® Soft Cortical Lamina) fixiert mit resorbierbaren Pins (LEADFix).

Abb. 9: Weichgewebige Abdeckung durch koronale Lappenverschiebung nach Entepithelisierung der interproximalen Bereiche.

Abb. 10: Kontrolle nach 3 Monaten: Komplette Auffüllung des parodontalen Defektes.

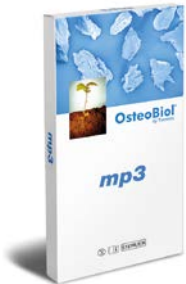Abb. 11: Ausgangssituation des Zahnes 26 vor initialer Hygienephase.

Abb. 12: Klinische Situation des Zahnes 26 bei der Nachsorge nach 3 Monaten.



PRODUKTÜBERSICHT

Studienverzeichnis
OsteoBiol®



OsteoBiol® mp3 (Knochenersatzmaterial)

Zusammensetzung: Prähydrierte Paste aus 90% kortikospongiösen Knochengranulaten (600-1.000 µm) mit 10% reinem Kollagengel, porcine.

Re-entry: 5-7 Monate, abhängig von der Defektmorphologie und anderen Faktoren.

Handhabung: mp3 wird direkt aus der Spritze in den Defekt eingebracht. Unstabile Reste sind vor dem Defektverschluss zu entfernen.

Indikationen: Lateraler Sinuslift, Kieferkammaufbau, Extraktionsalveole.

Artikel: 6310100 mp3 (3 x 0,5 cc Spritze)
6310110 mp3 (1 x 1,0 cc Spritze)
6310120 mp3 (3 x 1,0 cc Spritze)



OsteoBiol® GTO® (zweiphasige Knochenmatrix)

Zusammensetzung: Heterologer kortikospongiöser Knochenmix: 80% Mischgranulat (600-1.000 µm), 20% OsteoBiol® TSV Gel.

Re-entry: Nach ca. 5 Monaten.

Handhabung: Gebrauchsfertig und vorhydriert aus der Spritze; muss nicht mit Kochsalzlösung oder Blut hydriert werden.

Indikationen: Alveolen-Regeneration, intraalveolärer Defekt, horizontale Augmentation, periimplantäre Läsion.

Artikel: 6312000 GTO® (1 x 0,5 cc Spritze)
6312020 GTO® (1 x 2,0 cc Spritze)



OsteoBiol® Lamina (Barrier-Membran)

Zusammensetzung: Kortikale, kollagenhaltige, dünngeschliffene Knochenlamelle porcinen Ursprungs, die nach Hydrierung flexibel wird.

Re-entry: 5-7 Monate.

Handhabung: Nach 5- bis 10-minütiger Hydrierung in einer Kochsalzlösung wird die Lamina dem Defekt angepasst (zuschneiden), Fixierung z.B. mit Titan-Pins.

Indikationen: Stabilisierung und Schutz von Kieferkammaufbauten.

Artikel: 6311020 Soft Cortical Lamina Fine 25 x 25 x 0,5 mm, dehydriert
6311040 Soft Cortical Lamina Fine Oval 25 x 35 x 0,5 mm, dehydriert



OsteoBiol® Evolution (Membran)

Zusammensetzung: Getrocknete, resorbierbare Kollagenmembran aus mesenchymalem Gewebe.

Re-entry: Ca. 2-4 Monate, abhängig von der Stärke der Membran.

Handhabung: Zuschneiden, Hydrierung in lauwarmer, physiologischer Kochsalzlösung, Adaption.

Indikationen: Gesteuerte Knochenregeneration.

Artikel: 6311170 Evolution Membran Standard Porcine, 20 x 20 x 0,6 mm, dehydriert
6311270 Evolution Membran Standard Porcine, 30 x 30 x 0,6 mm, dehydriert
6311120 Evolution Membran Fine Equine 20 x 20 x 0,4 mm, dehydriert
6311220 Evolution Membran Fine Equine 30 x 30 x 0,4 mm, dehydriert
6311130 Evolution Membran X-Fine Porcine, 20 x 20 x 0,2 mm, dehydriert
6311230 Evolution Membran X-Fine Porcine 30 x 30 x 0,2 mm, dehydriert

Dieses Dokument wird Ihnen zur Verfügung gestellt von:

Med-Dent24 Handelsgesellschaft mbH
Gotenweg 7
63128 Dietzenbach

Telefon: +49 (0)6074 803 3615
Telefax: +49 (0)6074 803 4092
E-Mail: info@med-dent24.com

Registergericht: Offenbach am Main
Registernummer: HRB 56518
Umsatzsteuer-Identifikation-No.: DE307869540

Geschäftsführerin: Ana Ban