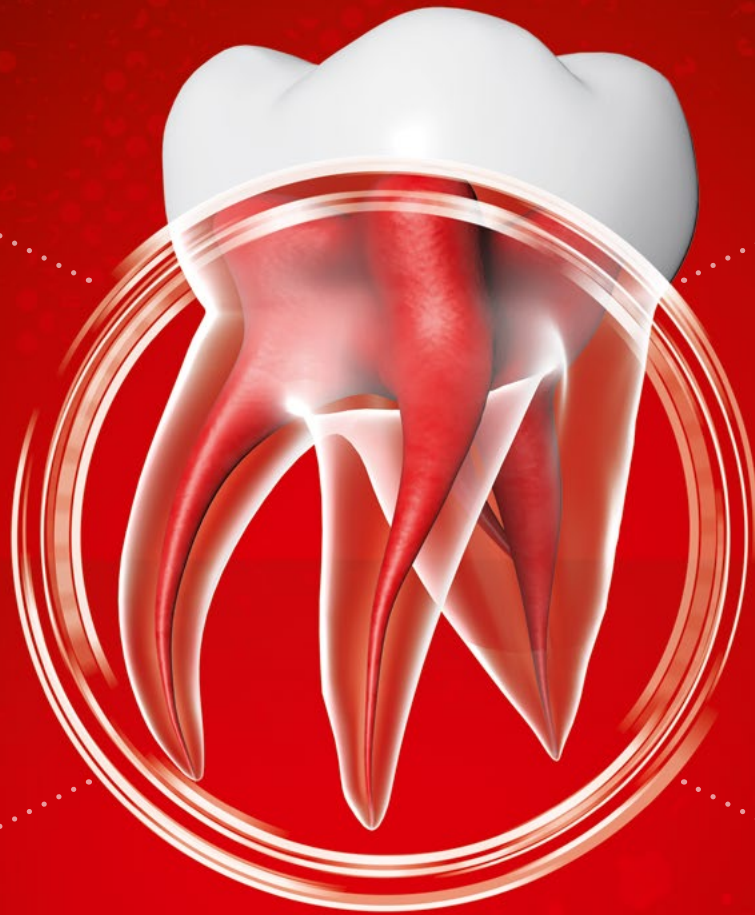



Endodontie

**ACTIVE
BIOSILICATE
TECHNOLOGY**

BiodentineTM

Der bioaktive Dentinersatz



Biodentine™ erhält den natürlichen Zahn

1

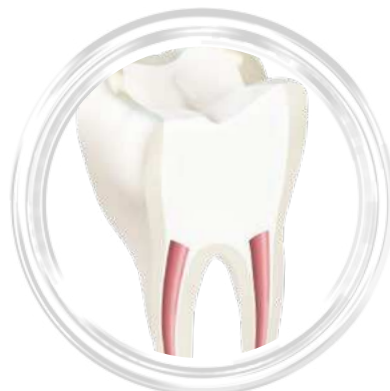Bioaktivität erzeugt die **Regeneration**

- Hohe Biokompatibilität an allen umgebenden Zahngewebestrukturen.
- Biodentine™ erhöht den Mineralisationsgrad des Wurzelentins durch die Freisetzung von Kalziumhydroxidionen.
- Biodentine™ fördert die Zellproliferation und unterstützt die periradikuläre Heilung.

2

Hermetische Versiegelung und sichere Applikation

- Dichter Dentinverbund durch Kristallisierung in den Dentintubuli für die Widerstandsfähigkeit gegenüber Mikroleakages.
- Biodentine™ bindet auch unter feuchten Bedingungen ab, sodass Defekte innerhalb weniger Minuten versorgt werden können.
- Biodentine™ wäscht sich nicht aus und haftet am Dentin, sodass es bei einer adhäsiven Restauration nicht zum Ablösen des Zements von der Zahnoberfläche kommt. Adhäsive Füllungsmaterialien gehen einen Verbund mit Biodentine ein.¹



Bei einer endodontischen Versorgung ist der Behandlungserfolg nicht immer vorhersagbar. Biodentine™ erhöht den klinischen Erfolg dank seiner biokompatiblen und bioaktiven Eigenschaften.

Wissenschaftliche Hintergründe

Nachgewiesene Biokompatibilität und Bioaktivität bei endodontischen Defekten

- Hohe Biokompatibilität in 15 wissenschaftlichen Publikationen belegt.⁴⁻⁷
- Höhere Freisetzung von Kalziumionen im Vergleich zu ähnlichen Produkten erhöht den Mineralisationsgrad des Wurzeldentins.⁸
- Osteogene und angiogene Eigenschaften fördern die Weich- und Hartgewebeheilung.⁹
- Hohe Trikalziumsilikatreinheit ohne Aluminium und Schwermetalle.¹⁰⁻¹²

Hermetische Versiegelung unterstützt langlebigen Erhalt der Zahnwurzel

- Mikromechanische Verankerung und dichte Versiegelung in den Dentintubuli durch die Ausbildung von „Mineral-Tags“.
- Hohe Widerstandsfähigkeit gegenüber Mikroleakage unterstützt den klinischen Behandlungserfolg bei endodontischen Versorgung.^{13, 14}
- Hoher pH-Wert von 12 bewirkt antibakterielle Eigenschaften und reduziert das Risiko einer Reinfektion.^{14, 15}

Hydraulische Eigenschaften

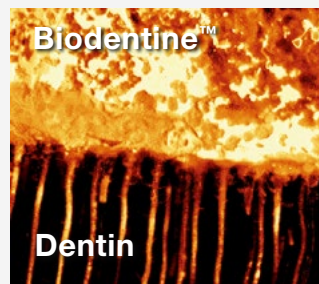
- Die physikalischen Eigenschaften werden aufgrund der hydraulischen Beschaffenheit von Biodentine™ nicht durch Kontakt mit Gewebeflüssigkeiten und Blut beeinträchtigt.¹⁶
- Biodentine™ wäscht sich nicht aus und wird nicht resorbiert.
- Höhere Push-out Haftkraft, unabhängig von der verwendeten endodontischen Spüllösung.^{17, 18}

Biodentine™ zeigt eine höhere Infiltrationstiefe von Ca und Si (µm) in Dentin.

Lagerung in Phosphat-gepufferter Kochsalzlösung	Ca		Si	
	Biodentine™	MTA	Biodentine™	MTA
24 Std.	66.8 (5.1) a	14.4 (3.8) b	17.6 (2.5) a	13.8 (2.2) a
7 Tage	116.8 (10.1) a	77.8 (13.5) b	71.2 (10.0) a	61.0 (8.9) a
30 Tage	212.2 (26.4) a	166.8 (10.1) b	160.2 (16.1) a	115.4 (24.0) b
90 Tage	296.0 (26.0) a	206.6 (15.1) b	275.8 (28.9) a	171.2 (33.4) b


Durchschnittswert (SD), n=5
Durchschnittswerte der verschiedenen Buchstaben in gleicher Reihe desselben Elements zeigen signifikante Unterschiede (P<0.05).
MTA = Mineral Trioxide Aggregate

Quelle: L. Han, T. Okiji, IEJ, 2011



Mit Fluoreszenzfarbstoff markiertes Biodentine™, das sich vom Zement in die Dentintubuli verlagert hat. Man beachte die Biodentine™ Zapfen in den freigelegten Dentintubuli.

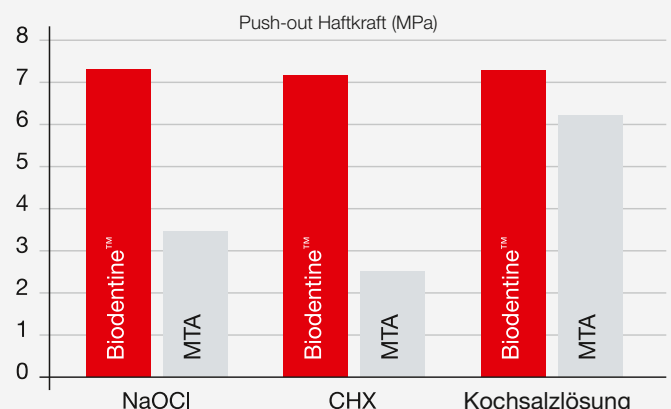
Mit freundlicher Genehmigung von Dr. A. Atmeh, King's College London, UK.



Mineral-Tags in einem Dentintubulus.

Mit freundlicher Genehmigung von Prof. J-C. Franquin, G. Koubi, J. Dejoud, 2007, Frankreich.

Biodentine™ zeigt eine höhere Widerstandskraft gegen Dislokation, unabhängig von der verwendeten endodontischen Spüllösung.

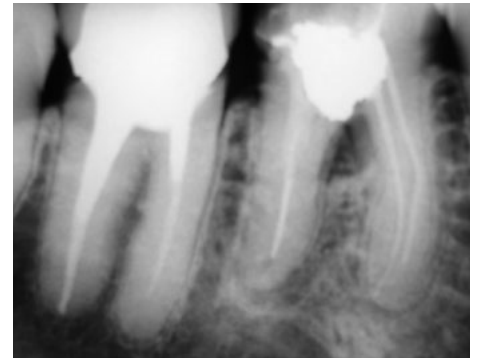


Quelle: M. B. Guner et al., JOE, 2013

Klinische Fälle

Perforation

Perforationen der Zahnhartsubstanz können iatrogen, resorptiv oder kariös bedingt auftreten. Ziel ist es, einen bakteriendichten Verschluss des Wurzelkanalsystems zu erreichen sowie das parodontale Gewebe zur Regeneration anzuregen. Biodentine™ hat sehr gute Versiegelungseigenschaften und lässt sich auch in schwer zugänglichen Regionen gut platzieren. Die schnelle Abbindezeit bietet außerdem den großen Vorteil, dass die Behandlung in derselben Sitzung abgeschlossen werden kann.



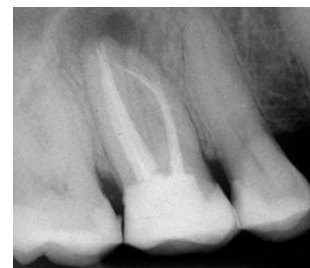Auf dem Röntgenbild ist ein röntgenopakes Material in der Pulpakammer sowie eine periradikuläre Aufhellung an Zahn 46 sichtbar.



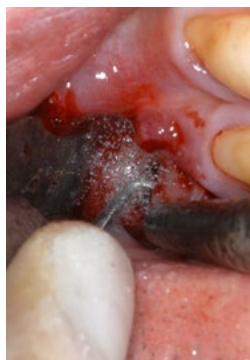Unter der Perforation liegt eine Abdichtung der Pulpakammer.

Wurzelspitzenresektion

Für eine erfolgreiche Wurzelspitzenresektion ist die retrograde Versiegelung der resezierten Wurzelspitze von großer Bedeutung, da Guttapercha alleine keine Knochenregeneration an der Wurzelspitze begünstigt. Biodentine™ zeigt dagegen positive Auswirkung auf die Knochenzellen und bewirkt eine knöcherne Regeneration bereits nach 6 Monaten.



Ein 61-jähriger Patient stellte sich mit Schmerzen und einer Schwellung in regio 16 vor. Auf dem Röntgenbild ist an Zahn 16 eine apikale Aufhellung und ein frakturiertes Wurzelkanalinstrument, das über den Apex der mesiobukkalen Wurzel herausragte, sichtbar.

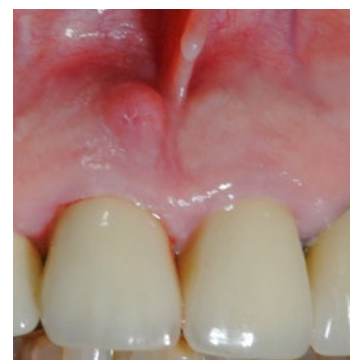

Beide mesiobukkalen Wurzelspitzen wurden von retrograd mit einem diamantierten abgewinkelten schallansatz präpariert.

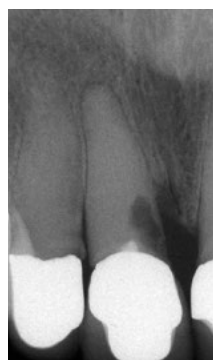Resorption

Zervikale Resorptionen treten aufgrund einer Verletzung des Periodonts meist direkt unterhalb des Epithelansatzes auf.

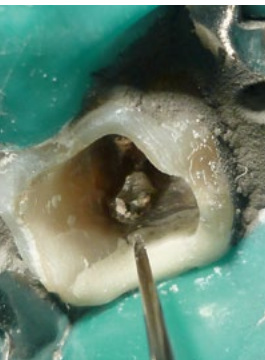Biodentine™ lässt sich leicht applizieren, bindet schnell ab und versiegelt den Zahn hermetisch. Biodentine™ bietet außerdem den großen Vorteil, dass es nicht zu Zahnverfärbungen an der klinischen Krone kommt. Es ist deshalb das Material der Wahl für die effektive Behandlung von Resorptionen.^{2, 3}



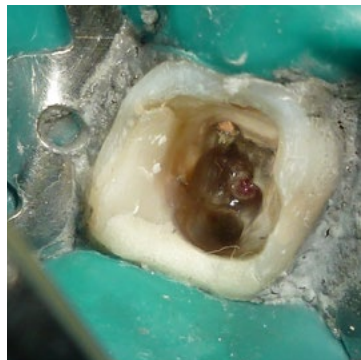
Schwellung in regio 11.



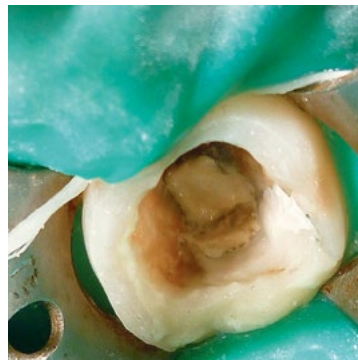
Röntgenbefund mit zervikalem Defekt.



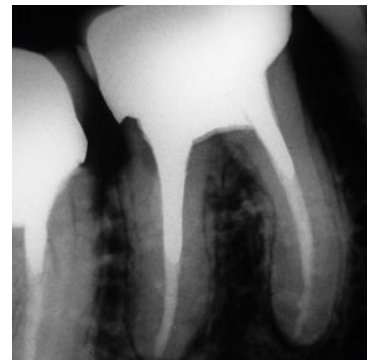Die koronale Deckfüllung und Amalgamfüllung zur Entfernung der Perforation des Perimeterbodens.



Die insuffiziente Deck- und Wurzelkanalfüllung werden entfernt.

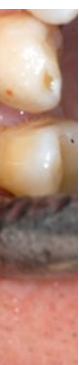

Biodentine™ wird angemischt und die gesamte Kavität schichtweise und ohne Druck auszuüben aufgefüllt.

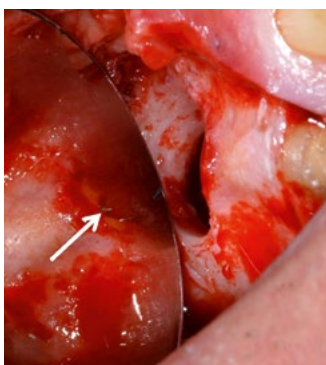


Röntgenkontrollaufnahme nach 1 Jahr.

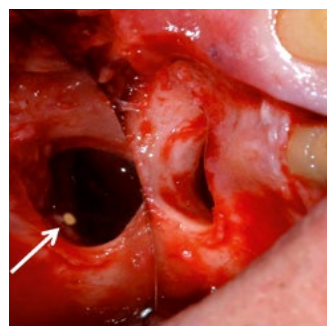
Mit freundlicher Genehmigung von Dr. I. Lorenzo, Montevideo, Uruguay.



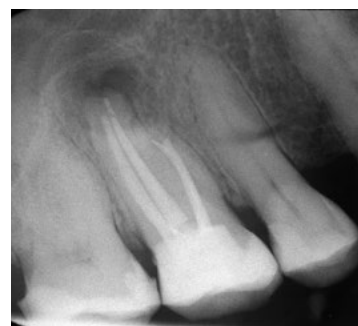Die Wurzelkanäle werden in einem Ultraschall-



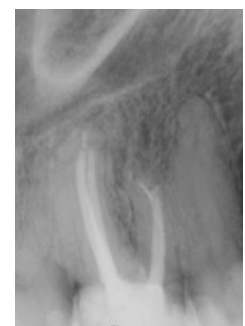Der Pfeil deutet auf das freigelegte frakturierte Wurzelkanalinstrument an der mesiobuccalen Wurzel.



Nach Entfernung des Wurzelkanalinstrumentes und des Granulationsgewebes wurden die beiden mesiobuccalen Wurzelkanäle von retrograd mit Biodentine™ (Pfeil) verschlossen.

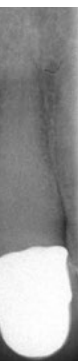

Das direkt postoperativ angefertigte Röntgenbild zeigt einen Knochen-defekt um die mesiobuccale Wurzel-spitze herum. Das frakturierte Wurzelkanalinstrument konnte vollständig entfernt werden.

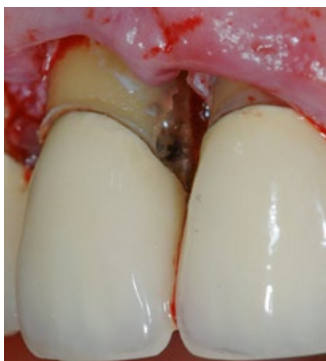

Röntgenkontrolle 6½ Jahre nach der Wurzel-spitzenresektion zeigt apikal an Zahn 16 keine pathologischen Veränderungen.

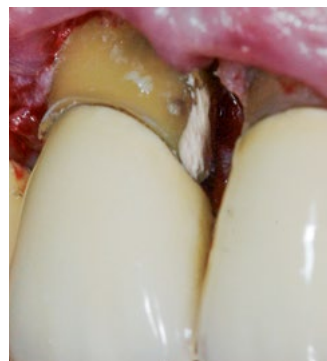Mit freundlicher Genehmigung von Prof. T. Dammascio, Universität Münster, Deutschland.



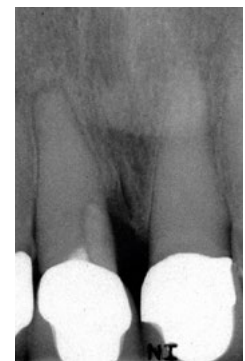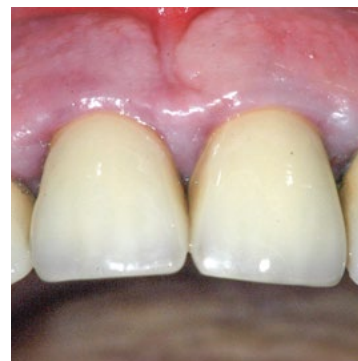Excochleation des Granulationsgewebes.



Verschluss mit Biodentine™.



Klinische Situation nach 12 Monaten.

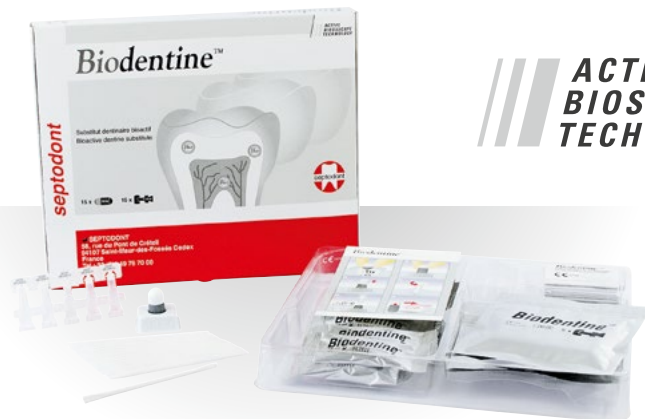

Röntgenkontrollaufnahme 1 Jahr postoperativ.

Mit freundlicher Genehmigung von Dr. P. Robotta, Universität Münster, Deutschland.



Ref.	Autoren	Titel	Publikation	Jahr
4	About I.	Recent Trends in Tricalcium Silicates for Vital Pulp Therapy	Current Oral Health Reports	2018
17	Aggarwal V, Singla M, Miglani S, Kohli S.	Comparative evaluation of push-out bond strength of ProRoot MTA, Biodentine™, and MTA Plus in furcation perforation repair	Journal of Conservative Dentistry	2013
12	Camilleri J, Kralj P, Veber M, Sinagra E.	Characterization and analyses of acid-extractable and leached trace elements in dental cements	International Endodontic Journal	2012
11	Camilleri J, Sorrentino F, Damidot D.	Investigation of the hydration and bioactivity of radiopacified tricalcium silicate cement, Biodentine™ and MTA Angelus	Dental Materials	2013
10	Camilleri J.	Characterization and hydration kinetics of tricalcium silicate cement for use as a dental biomaterial	Dental Materials	2011
9	Costa F, Sousa Gomes P, Fernandes MH.	Osteogenic and Angiogenic Response to Calcium Silicate-based Endodontic Sealers	Journal of Endodontics	2016
5	Escobar-García DM, Aguirre-López E, Méndez-González V, Pozos-Guillén A.	Cytotoxicity and Initial Biocompatibility of Endodontic Biomaterials (MTA and Biodentine™) Used as Root-End Filling Materials	Biomedical Research International	2016
6	Gomes-Cornélio AL, Rodrigues EM, Salles LP, Mestieri LB, Faria G, Guerreiro-Tanomaru JM, Tanomaru-Filho M.	Bioactivity of MTA Plus, Biodentine™ and an experimental calcium silicate-based cement on human osteoblast-like cells	International Endodontic Journal	2017
18	Guneser MB, Akbulut MB, Eldeniz AU.	Effect of various endodontic irrigants on the push-out bond strength of Biodentine™ and conventional root perforation repair materials	Journal of Endodontics	2013
8	Han L, Okiji T.	Uptake of Calcium and Silicon released from calcium silicate based endodontic materials into root canal dentin	International Endodontic Journal	2011
7	Jung S, Mielert J, Kleinheinz J, Dammaschke T.	Human oral cells' response to different endodontic restorative materials: an in vitro study	Head & Face Medicine	2014
13	Katge FA, Shivasharan PR, Patil D.	Sealing ability of mineral trioxide aggregate Plus™ and Biodentine™ for repair of furcal perforation in primary molars: An in vitro study	Contemporary Clinical Dentistry	2016
2	Lipski M, Nowicka A, Kot K, Postek-Stefańska L, Wysoczańska-Jankowicz I, Borkowski L, Andersz P, Jarząbek A, Grocholewicz K, Sobolewska E, Woźniak K, Drożdżik A.	Factors affecting the outcomes of direct pulp capping using Biodentine™	Clinical Oral Investigation	2018
3	Możyńska J, Metlerski M, Lipski M, Nowicka A.	Tooth discoloration induced by different calcium silicate-based cements: a systematic review of in vitro studies	Journal of Endodontics	2017
1	Schmidt A, Schäfer E, Dammaschke T.	Shear Bond Strength of Lining Materials to Calcium-silicate Cements at Different Time Intervals	Journal of Adhesive Dentistry	2017
14	Sinkar RC, Patil SS, Jogad NP, Gade VJ.	Comparison of sealing ability of ProRoot MTA, RetroMTA, and Biodentine™ as furcation repair materials: An ultraviolet spectrophotometric analysis	Journal of Conservative Dentistry	2015
16	Subramanyam D, Vasantharajan M.	Effect of Oral Tissue Fluids on Compressive Strength of MTA and Biodentine™: An In vitro study	Journal of Clinical Diagnosis and Research	2017
15	Tsesis I, Elbahary S, Venezia NB, Rosen E.	Bacterial colonization in the apical part of extracted human teeth following root-end resection and lling: a confocal laser scanning microscopy study	Clinical Oral Investigation	2017



**ACTIVE
BIOSILICATE
TECHNOLOGY**

Packungsinhalt

15 Kapseln Pulver,
15 Einzeldosen Flüssigkeit

Septodont GmbH
Felix-Wankel-Str. 9
53859 Niederkassel, Deutschland
Tel.: +49 (0) 228 971 26-0
Fax: +49 (0) 228 971 26-66
E-Mail: info@septodont.de
www.septodont.com



Dieses Dokument wird Ihnen zur Verfügung gestellt von:

Med-Dent24 Handelsgesellschaft mbH
Gotenweg 7
63128 Dietzenbach

Telefon: +49 (0)6074 803 3615
Telefax: +49 (0)6074 803 4092
E-Mail: info@med-dent24.com

Registergericht: Offenbach am Main
Registernummer: HRB 56518
Umsatzsteuer-Identifikation-No.: DE307869540

Geschäftsführerin: Ana Ban